

Эндометриоз послеоперационного рубца передней брюшной стенки

Е.А. Баклыгина^{✉1}, В.В. Пчелинцев¹, Е.М. Приступа¹, А.В. Маркин²

¹ФГБОУ ВО «Рязанский государственный медицинский университет им. акад. И.П. Павлова» Минздрава России, Рязань, Россия;

²ГБУ РО «Городская клиническая больница №8», Рязань, Россия

Аннотация

Эндометриоз – патологический процесс, при котором определяется наличие ткани, по морфологическим и функциональным свойствам подобной эндометрию, вне полости матки. Эндометриозом во всем мире страдают примерно 10% женщин в основном репродуктивного возраста. Частота экстрагенитального эндометриоза составляет 0,3–3,5%. Диагностика эндометриоза передней брюшной стенки сложна и включает в себя анализ клинико-anamnestических данных, ультразвуковое исследование, магнитно-резонансную томографию, гистологическое исследование удаленных тканей. В статье приводится описание клинического случая крупного очага экстрагенитального эндометриоза, локализованного в подкожно-жировой клетчатке передней брюшной стенки у пациентки, имевшей в анамнезе оперативное родоразрешение путем кесарева сечения. Основными клиническими проявлениями данной патологии являлись циклические боли во время менструации и увеличение имевшегося образования в подкожно-жировой клетчатке.

Ключевые слова: экстрагенитальный эндометриоз, эндометриоз передней брюшной стенки, кесарево сечение

Для цитирования: Баклыгина Е.А., Пчелинцев В.В., Приступа Е.М., Маркин А.В. Эндометриоз послеоперационного рубца передней брюшной стенки. Гинекология. 2023;25(1):112–115. DOI: 10.26442/20795696.2023.1.201877

© ООО «КОНСИЛИУМ МЕДИКУМ», 2023 г.

CASE REPORT

Endometriosis of the surgical scar of the anterior abdominal wall. Case report

Elena A. Baklygina^{✉1}, Vadim V. Pchelintsev¹, Eugenia M. Pristupa¹, Aleksey V. Markin²

¹Pavlov Ryazan State Medical University, Ryazan, Russia;

²City Clinical Hospital №8, Ryazan, Russia

Abstract

Endometriosis is the presence of tissue with morphological and functional features similar to endometrium outside the uterine cavity. Endometriosis affects approximately 10% of women worldwide, mostly of reproductive age. The rate of extragenital endometriosis is 0.3–3.5%. Diagnosis of endometriosis of the anterior abdominal wall is complex and includes analysis of clinical and medical history data, ultrasound, magnetic resonance imaging, and histological examination of the removed tissues. The article presents a clinical case of a large lesion of extragenital endometriosis localized in the subcutaneous fat of the anterior abdominal wall in a patient with a history of cesarean section. The main clinical manifestations of this disorder were cyclic pain during menstruation and an enlargement of the existing mass in the subcutaneous fat.

Keywords: extragenital endometriosis, anterior abdominal wall endometriosis, cesarean section

For citation: Baklygina EA, Pchelintsev VV, Pristupa EM, Markin AV. Endometriosis of the surgical scar of the anterior abdominal wall. Case report. Gynecology. 2023;25(1):112–115. DOI: 10.26442/20795696.2023.1.201877

Введение

Эндометриоз представляет собой гормонально зависимое хроническое прогрессирующее, довольно часто рецидивирующее заболевание, которое характеризуется ростом эндометриоподобной ткани вне полости матки [1]. Частота встречаемости этой патологии среди женского населения репродуктивного возраста составляет 7–59%, что позволяет ей занимать одно из ведущих мест в структуре гинекологической заболеваемости после воспалительных процессов и миомы матки [2].

В зависимости от локализации поражения выделяют генитальный и экстрагенитальный эндометриоз. Последняя форма встречается гораздо реже, составляя всего до 4,0% [3]. Диагностика и лечение экстрагенитального эндометриоза представляют определенные трудности в связи с тем, что патологическим процессом поражаются органы и ткани, не относящиеся

к органам репродуктивной системы. В зависимости от локализации поражения выделяют генитальный и экстрагенитальный эндометриоз. Последняя форма встречается гораздо реже, составляя всего до 4,0% [3]. Диагностика и лечение экстрагенитального эндометриоза представляют определенные трудности в связи с тем, что патологическим процессом поражаются органы и ткани, не относящиеся

Информация об авторах / Information about the authors

[✉]Баклыгина Елена Андреевна – ассистент каф. акушерства и гинекологии ФГБОУ ВО «РязГМУ им. акад. И.П. Павлова». E-mail: gnessochka1@rambler.ru; ORCID: 0000-0003-1174-7719

[✉]Elena A. Baklygina – Assistant, Pavlov Ryazan State Medical University. E-mail: gnessochka1@rambler.ru; ORCID: 0000-0003-1174-7719

Пчелинцев Вадим Викторович – канд. мед. наук, доц. каф. акушерства и гинекологии ФГБОУ ВО «РязГМУ им. акад. И.П. Павлова». E-mail: obstetr-gyn.ryazgmu@mail.ru; ORCID: 0000-0003-4718-628X

Vadim V. Pchelintsev – Cand. Sci. (Med.), Pavlov Ryazan State Medical University. E-mail: obstetr-gyn.ryazgmu@mail.ru; ORCID: 0000-0003-4718-628X

Приступа Евгения Михайловна – канд. мед. наук, ассистент каф. акушерства и гинекологии ФГБОУ ВО «РязГМУ им. акад. И.П. Павлова». E-mail: empristupa@mail.ru; ORCID: 0000-0002-1227-5939

Eugenia M. Pristupa – Cand. Sci. (Med.), Pavlov Ryazan State Medical University. E-mail: empristupa@mail.ru; ORCID: 0000-0002-1227-5939

Маркин Алексей Валериевич – врач – акушер-гинеколог, зав. операционным блоком ГБУ РО «ГКБ №8». E-mail: alexdocrzn@mail.ru; ORCID: 0000-0002-5497-5175

Aleksey V. Markin – Obstetrician-Gynecologist, City Clinical Hospital №8. E-mail: alexdocrzn@mail.ru; ORCID: 0000-0002-5497-5175

Рис. 1. Компьютерная томография, показывающая наличие эндометриоидного инфильтрата в подкожно-жировой клетчатке правой подвздошной области (отмечен красным кругом).

Fig. 1. Computed tomography showing the endometrioid infiltrate in the subcutaneous fat of the right iliac region (marked with a red circle).

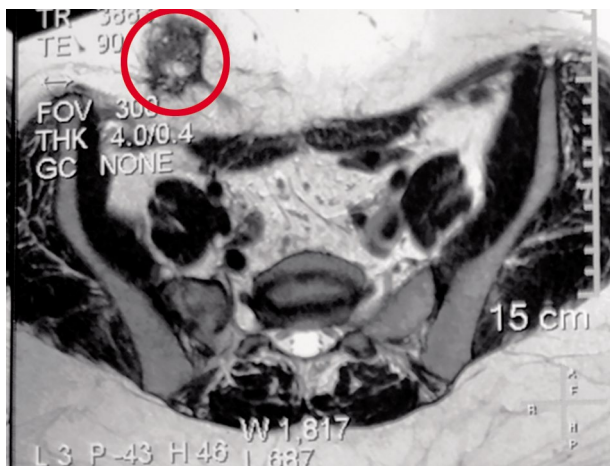
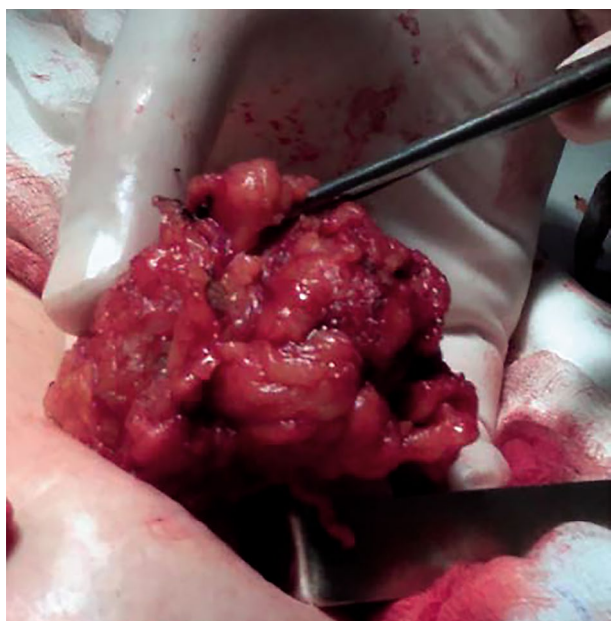


Рис. 2. Эндометриоидный инфильтрат размерами 6×5×5 см, локализованный в подкожно-жировой клетчатке, без вовлечения апоневроза.

Fig. 2. Endometrioid infiltrate 6×5×5 cm in the subcutaneous fat, without the involvement of the aponeurosis.



к половой системе и часто расположенные отдаленно от нее (пупок, легкие, плевра, диафрагма, печень, почки, послеоперационный рубец), жалобы при этом неспецифичны, что способствует более частому обращению этих пациенток за помощью к хирургу или другим специалистам [4, 5].

Достаточно распространенной разновидностью является эндометриоз послеоперационного рубца (0,3–3,5%), при этом частота рубцового эндометриоза после гистеротомии составляет 1,08–2%, тогда как после кесарева сечения – 0,03–0,4% [6]. В связи с этим до сих пор представляет интерес изучение причин, механизмов развития, локализации,

диагностики, тактики ведения и объема лечебных мероприятий у женщин с экстрагенитальным эндометриозом [7].

Клинический случай

За последние 15 лет в гинекологическом отделении ГБУ РО «ГКБ №8» г. Рязань выполнено более 3500 оперативных вмешательств по поводу эндометриоза, при этом только в 6 случаях диагностирована его экстрагенитальная форма. В связи с этим приводим собственное наблюдение эндометриоза передней брюшной стенки.

Пациентка М., 39 лет, обратилась в ГБУ РО «ГКБ №8» г. Рязань в марте 2022 г. с жалобами на наличие объемного образования передней брюшной стенки, его болезненность и увеличение в размерах во время менструации.

Из анамнеза: менархе с 12 лет, менструальный цикл не нарушен. В 2012 г. выполнялись лапароскопия, двусторонняя тубэктомия по поводу хронического сальпингита. Имела одну беременность двойней после экстракорпорального оплодотворения, завершившуюся в 2016 г. экстренным кесаревым сечением в срок по поводу поперечного положения одного из плодов. Соматический анамнез отягощен наличием гипертонической болезни II стадии 2-й степени, риск 3, нарушением жирового обмена 1-й степени.

Впервые образование на передней брюшной стенке обнаружено гинекологом при профилактическом медицинском осмотре в 2020 г. Дополнительно консультирована в поликлинике по месту жительства хирургом, расценившим образование как послеоперационную грыжу. Ввиду небольшого размера образования (около 3 см) хирургическое лечение не предлагалось. В течение года пациентка заметила увеличение описанного образования, его резкое увеличение и болезненность во время менструации.

На догоспитальном этапе обследована согласно алгоритму обследования пациентов перед хирургическим лечением. Клинико-лабораторные показатели – в пределах нормы. Ультразвуковое исследование (УЗИ) органов брюшной полости, малого таза – без патологии. При выполнении УЗИ передней брюшной стенки обнаружено: у правого края рубца в подкожно-жировой клетчатке на границе с апоневрозом гипоехогенное неправильной формы неоднородной структуры за счет гиперэхогенных мелкоочечных и округлых гипоехогенных включений до 4 мм образование размерами 46×33×43 мм. При цветовом доплеровском картировании по периферии образования визуализируются единичные локусы кровотока. Заключение: Эхо-признаки объемного образования мягких тканей передней брюшной стенки в области послеоперационного рубца.

С целью уточнения генеза данного образования дополнительно проведена магнитно-резонансная томография (МРТ): в подкожной клетчатке передней брюшной стенки в правой подвздошной области выявляется образование неоднородного гипо- и гиперинтенсивного сигнала на T2-ВИ, пониженного на T1-ВИ, с мелкими кистозными компонентами и нечеткими тяжистыми контурами, размерами 4,8×3,0×3,2 см. Заключение: магнитно-резонансная картина патологического образования в подкожной клетчатке передней брюшной стенки в правой подвздошной области, вероятнее, эндометриоз (рис. 1).

При объективном осмотре: состояние удовлетворительное, телосложение правильное. Кожные покровы и видимые слизистые обычной окраски. На коже передней брюшной стенки имеется послеоперационный рубец (по Пфанненштилю) без особенностей. Справа над рубцом определяется округлое образование размерами 5×4×4 см, ограниченно подвижное, чувствительное при пальпации.

С учетом клинической картины, данных анамнеза, УЗИ, МРТ, объективного осмотра пациентке выставлен диагноз – «эндометриоз послеоперационного рубца передней брюшной стенки».

В плановом порядке пациентка прооперирована.

Описание операции

В асептических условиях выполнено иссечение 1/2 кожного послеоперационного рубца. После рассечения подкожно-жировой клетчатки визуализирован эндометриоидный инфильтрат размерами 6×5×5 см, плотной консистенции, не имеющий четкой капсулы, большая часть которого расположена над рубцом справа (рис. 2). Апоневроз интактен.

Выполнено радикальное иссечение эндометриоидного инфильтрата в пределах здоровых тканей. Рана передней брюшной стенки ушита отдельными швами.

Гистологическое исследование операционного материала

Макпрепарат представлен плотно-эластичным образованием округлой формы, розово-коричневого цвета, размерами 6,0×5,0×5,0 см (рис. 3). На разрезе имеются фрагменты с геморрагическими участками и различной величины (1–10 мм) кистозными полостями (рис. 4).

Микроскопически операционный материал представлен видоизмененной жировой и фиброзной тканями, в которых определяются гетеротопические очаги цитогенной стромы и эндометриоподобного однослойного цилиндрического эпителия со слабой секреторной активностью с перифокальной лимфоплазмоцитарной инфильтрацией.

Гистологическое заключение: эндометриоз подкожно-жировой клетчатки.

Послеоперационный период протекал гладко, заживление послеоперационной раны первичным натяжением. Больная выписана в удовлетворительном состоянии под наблюдение врача акушера-гинеколога по месту жительства. С противорецидивной целью назначен диногест по 2 мг в непрерывном режиме на 6 мес.

Обсуждение

Представленный клинический случай свидетельствует в пользу редкой встречаемости эндометриоидного поражения послеоперационного рубца передней брюшной стенки. По-видимому, предрасполагающим фоном для такой изолированной формы экстрагенитального эндометриоза стала иммуносупрессия при беременности, а непосредственным разрешающим фактором явилась операционная травма (кесарево сечение), которые создали благоприятные условия для имплантации клеточных элементов эндометрия в нетипичном месте.

Визуальные и клинические проявления заболевания появились только спустя почти 4 года, что обусловлено дальнейшим ростом патологического очага лишь при восстановлении менструальной функции, а значит и периодической эстрогенной насыщенности женского организма после беременности и периода лактации.

Своевременная диагностика данного заболевания вызывает значительные трудности, особенно смежными специалистами. Это объясняется достаточно широким дифференциально-диагностическим ареалом, в который входят послеоперационная или паховая грыжи, липома, шовная гранулема и т.д. Но принадлежность к женскому полу, анализ анамнестических данных, представление об объеме предшествовавшего оперативного вмешательства, характер роста образования, наличие четкой взаимосвязи клинических проявлений с менструальным циклом позволяют

Рис. 3. Очаг эндометриоза передней брюшной стенки.

Fig. 3. Endometriosis lesion in the anterior abdominal wall.

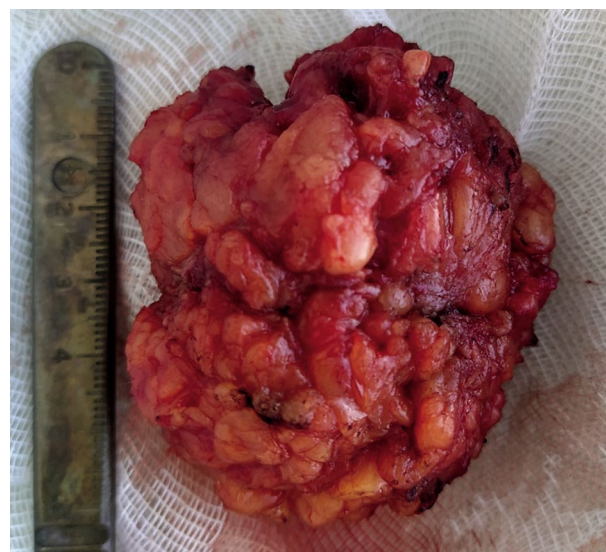
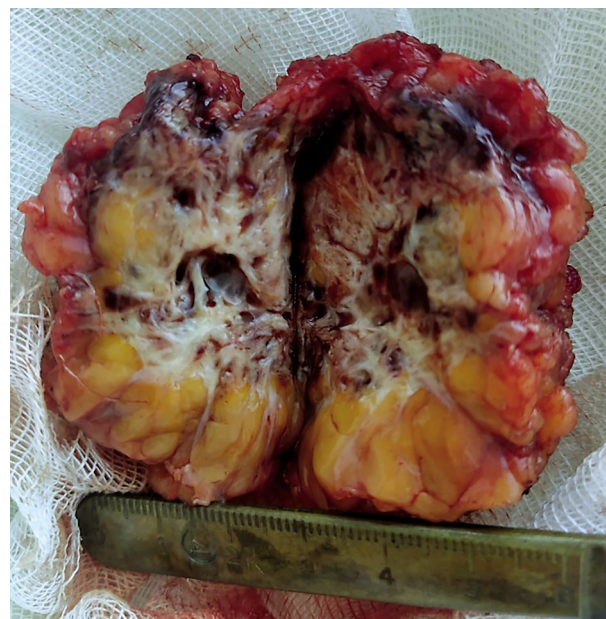

Рис. 4. Очаг эндометриоза передней брюшной стенки (на разрезе).

Fig. 4. Endometriosis lesion in the anterior abdominal wall (cross section).



предположить гинекологическую специфичность имеющегося процесса в описанном клиническом наблюдении. Анамнез и физикальное обследование пациентки выявили классическую картину эндометриоза передней брюшной стенки в области послеоперационного рубца: пальпируемое образование, четкая взаимосвязь его болезненности с фазой менструального цикла, предшествующий разрез при кесаревом сечении.

Дополнительными методами визуальной диагностики, уточняющими локализацию, распространенность и взаимодействие патологического очага с другими тканями, позволяющими планировать показания и объем оперативного вмешательства, выступают УЗИ, компьютерная

томография и МРТ [2]. В нашем случае применялось два взаимодополняющих неинвазивных исследования: достаточно специфичное, экономичное и простое в использовании ультразвуковое сканирование выявило гипэхогенный гетерогенной структуры очаг в передней брюшной стенке с признаками васкуляризации, а МРТ подтвердило неоднородность образования за счет мелкокистозного строения и степень отграничения от окружающих структур. Интерпретация этих данных с учетом клинической картины позволила поставить правильный диагноз.

Однако «золотым стандартом» в инструментальной диагностике эндометриоза являются лапароскопия/лапаротомия и гистологическое исследование операционного материала. У данной пациентки хирургическое вмешательство в объеме иссечения патологического очага в пределах здоровых тканей выполнило роль диагностического и радикального лечебного мероприятия. Несмотря на крупные размеры образования, его длительное существование, инфильтративный процесс отграничен лишь в подкожно-жировой клетчатке, что не потребовало пластики передней брюшной стенки. При этом стало возможным обязательное подтверждение окончательного диагноза гистологическим методом, заключение которого явилось основным критерием для последующего назначения противорецидивной гормональной терапии с выбором препарата из соответствующей группы и определения длительности ее применения.

Заключение

Таким образом, эндометриоз передней брюшной стенки, являясь очень редким заболеванием, всегда должен входить в состав диагностического поиска при наличии объемных образований мягких тканей в области послеоперационного рубца и циклического болевого синдрома в их проекции у женщин, имевших в анамнезе оперативное вмешательство на органах половой системы, особенно сопровождавшееся вскрытием полости матки. Современная тактика ведения таких пациенток включает в себя хирургическое вмешательство в объеме максимально полного удаления патологических очагов и обязательную послеоперационную противорецидивную гормональную терапию, блокирующую циклические процессы в женском организме.

Раскрытие интересов. Авторы декларируют отсутствие явных и потенциальных конфликтов интересов, связанных с публикацией настоящей статьи.

Disclosure of interest. The authors declare that they have no competing interests.

Вклад авторов. Авторы декларируют соответствие своего авторства международным критериям ICMJE. Е.А. Баклыгина – разработка концепции и дизайна, анализ полученных данных, написание текста; В.В. Пчелинцев – разработка концепции и дизайна, редактирование; Е.М. Приступа – обзор публикаций; А.В. Маркин – концепция литературного обзора, редактирование.

Authors' contribution. The authors declare the compliance of their authorship according to the international ICMJE criteria. EA Baklygina – conceptualisation and design, analysis of the data obtained, text writing; VV Pchelintsev – conceptualisation and design, editing; EM Pristupa – review of publications; AV Markin – concept of literary review, editing.

Источник финансирования. Авторы декларируют отсутствие внешнего финансирования для проведения исследования и публикации статьи.

Funding source. The authors declare that there is no external funding for the exploration and analysis work.

Информированное согласие на публикацию. Пациент подписал форму добровольного информированного согласия на публикацию медицинской информации.


Consent for publication. Written consent was obtained from the patient for publication of relevant medical information and all of accompanying images within the manuscript.

Литература/References

1. Parazzini F, Esposito G, Tozzi L, et al. Epidemiology of endometriosis and its comorbidities. *Eur J Obstet Gynecol Reprod Biol.* 2017;209:3-7. DOI:10.1016/j.ejogrb.2016.04.021
2. Van den Bosch T, Van Schoubroeck D. Ultrasound diagnosis of endometriosis and adenomyosis: State of the art. *Best Pract Res Clin Obstet Gynaecol.* 2018;51:16-24. DOI:10.1016/j.bpobgyn.2018.01.013
3. Клинические рекомендации. Акушерство и гинекология. 4-е изд. Под ред. В.Н. Серова, Г.Т. Сухих. М.: ГЭОТАР-Медиа, 2014 [Klinicheskie rekomendatsii. Akusherstvo i ginekologija. 4-e izd. Pod red. VN Serova, GT Suchich. Moscow: GEOTAR-Media, 2014 (in Russian)].
4. Клинические рекомендации «Эндометриоз». М.: РОАГ, 2020 [Klinicheskie rekomendatsii "Endometrioz". Moscow: ROAG, 2020 (in Russian)].
5. Cozzolino M, Coccia ME, Lazzeri G, et al. Variables Associated with Endometriosis-related Pain: A Pilot Study using a Visual Analogue Scale. *Rev Bras Ginecol Obstet.* 2019;41(3):170-5. DOI:10.1055/s-0039-1679879
6. Tangri MK, Lele P, Bal H, et al. Scar endometriosis: a series of 3 cases. *Med J Armed Forces India.* 2016;72(Suppl. 1):S185-8. DOI:10.1016/j.mjafi.2016.07.002
7. Barbieri RL. Why are there delays in the diagnosis of endometriosis? *OBG Manag.* 2017;29(3):8,10-11.

Статья поступила в редакцию / The article received: 05.04.2022

Статья принята к печати / The article approved for publication: 22.02.2023



OMNIDOCTOR.RU