

# Склероатрофический лихен: современные представления и гипотезы

А.А. Хрянин<sup>✉1,2</sup>, А.В. Соколовская<sup>1</sup>, В.К. Бочарова<sup>3</sup>

<sup>1</sup>ФГБОУ ВО «Новосибирский государственный медицинский университет» Минздрава России, Новосибирск, Россия;

<sup>2</sup>РОО «Ассоциация акушеров-гинекологов и дерматовенерологов», Новосибирск, Россия;

<sup>3</sup>ФГБОУ ВО «Первый Санкт-Петербургский государственный медицинский университет им. акад. И.П. Павлова» Минздрава России, Санкт-Петербург, Россия

## Аннотация

Склероатрофический лихен (СЛ) – хроническое воспалительно-рубцовое заболевание кожи неизвестной этиологии. Наиболее частой локализацией этого дерматоза является аногенитальная область. У женщин наиболее распространенными аногенитальными симптомами являются боль, зуд, дизурия и диспареуния. Пациенты мужского пола часто обращаются с жалобами на высыпания в виде белых очагов на коже полового члена, испытывая зуд, болезненные эрекции и мочеиспускание, а также кровоточивость или изъязвление при половом акте. Хотя клинические описания СЛ относятся к середине XX в., патофизиологический механизм развития этого заболевания в настоящее время остается неясным. Среди основных гипотез патофизиологии СЛ можно выделить следующие: инфекционную, аутоиммунную и теорию хронической ирритации (окклюзионное воздействие различных раздражающих веществ, например мочи, приводит к хронической травме кожи, которая вызывает заболевание). Предполагается, что СЛ достаточно часто не диагностируется в течение длительного времени. Однако иногда такие дерматозы, как экзема в аногенитальной области, ошибочно диагностируются специалистами как СЛ. В статье авторы подробно обсуждают существующие гипотезы развития СЛ, его клинические проявления, а также современные методы диагностики и терапии данного заболевания.

**Ключевые слова:** склероатрофический лихен, плоскоклеточный рак, аутоиммунное заболевание, диагностика, лечение, активированная глицирризиновая кислота  
**Для цитирования:** Хрянин А.А., Соколовская А.В., Бочарова В.К. Склероатрофический лихен: современные представления и гипотезы. Гинекология. 2022;24(3):212–218. DOI: 10.26442/20795696.2022.3.201694

BEST PRACTICE

## Scleroatrophic lichen: current view and hypotheses

Alexey A. Khryanin<sup>✉1,2</sup>, Asia V. Sokolovskaia<sup>1</sup>, Valentina K. Bocharova<sup>3</sup>

<sup>1</sup>Novosibirsk State Medical University, Novosibirsk, Russia;

<sup>2</sup>Association of Obstetrician-Gynecologists and Dermatologists, Novosibirsk, Russia;

<sup>3</sup>Pavlov First Saint Petersburg State Medical University, Saint Petersburg, Russia

## Abstract

Scleroatrophic lichen (SL) is a chronic inflammatory skin disease of unknown etiology characterized by scar formation. The most frequent localization of SL is the anogenital area. In females, the most common anogenital symptoms are pain, itching, dysuria and dyspareunia. Male patients often present with complaints of a white rash on the penile skin, itching, painful erections and urination, and bleeding or ulceration during intercourse. Although clinical descriptions of SL date back to the mid-20th century, the pathophysiological mechanism remains unclear to this day. The main hypotheses of the pathophysiology of SL are infectious, autoimmune, and chronic irritation theories (occlusive exposure to various irritants, such as urine, leads to chronic skin injury that causes the disease). It is assumed that SL quite often goes undiagnosed for a long time. However, sometimes dermatoses such as eczema in the anogenital area are misdiagnosed by specialists as SL. In this article, the authors discuss in detail the existing hypotheses of SL development, its clinical manifestations, and current methods of diagnostics and therapy.

**Keywords:** scleroatrophic lichen, squamous cell carcinoma, autoimmune disease, diagnosis, treatment, activated glycyrrhizic acid

**For citation:** Khryanin AA, Sokolovskaia AV, Bocharova VK. Scleroatrophic lichen: current view and hypotheses. Gynecology. 2022;24(3):212–218.

DOI: 10.26442/20795696.2022.3.201694

## Введение

Склероатрофический лихен (СЛ) представляет собой воспалительно-рубцовый дерматоз, характеризующийся лимфоцитарной реакцией и атрофическими изменениями,

который преимущественно поражает кожу гениталий у лиц обоих полов [1–3].

Ранее используемые термины, такие как «облитерирующий ксеротический баланит» и «крауроз вульвы», являются

## Информация об авторах / Information about the authors

✉Хрянин Алексей Алексеевич – д-р мед. наук, проф. каф. дерматовенерологии и косметологии ФГБОУ ВО НГМУ, президент РОО «Ассоциация акушеров-гинекологов и дерматовенерологов». E-mail: khryanin@mail.ru; ORCID: 0000-0001-9248-8303

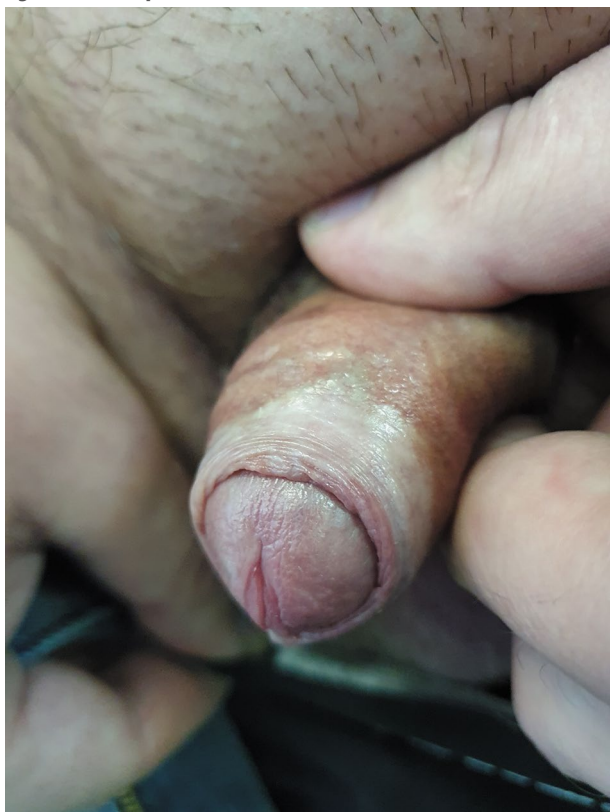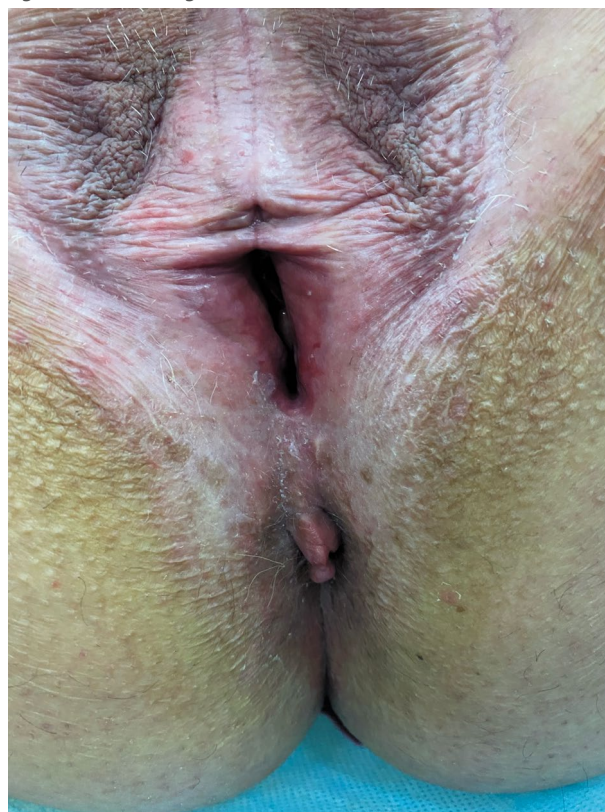
Соколовская Ася Валерьевна – канд. мед. наук, доц. каф. дерматовенерологии и косметологии ФГБОУ ВО НГМУ. E-mail: reversal@mail.ru; ORCID: 0000-0002-3131-7874

Бочарова Валентина Константиновна – врач-ординатор каф. дерматовенерологии с клиникой ФГБОУ ВО «Первый СПбГМУ им. акад. И.П. Павлова». E-mail: valuha-95@yandex.ru; ORCID: 0000-0003-4671-7288

✉Alexey A. Khryanin – D. Sci. (Med.), Novosibirsk State Medical University, Association of Obstetrician-Gynecologists and Dermatologists. E-mail: khryanin@mail.ru; ORCID: 0000-0001-9248-8303

Asia V. Sokolovskaia – Cand. Sci. (Med.), Novosibirsk State Medical University. E-mail: reversal@mail.ru; ORCID: 0000-0002-3131-7874

Valentina K. Bocharova – Medical Resident, Pavlov First Saint Petersburg State Medical University. E-mail: valuha-95@yandex.ru; ORCID: 0000-0003-4671-7288

**Рис. 1. СЛ кожи полового члена.****Fig. 1. SL of the penile skin.****Рис. 2. СЛ кожи аногенитальной области.****Fig. 2. SL of the anogenital area skin.**

синонимами СЛ и не должны использоваться в качестве современного диагноза. Точная распространенность СЛ неизвестна и, как правило, является заниженной из-за недостаточной настороженности врачей и отсутствия жалоб у самого пациента [4]. Основываясь на обращениях пациентов к врачам-дерматовенерологам, предполагают, что заболеваемость СЛ составляет от 1:300 до 1:1000 случаев [5].

СЛ поражает как женщин, так и мужчин, хотя их соотношение составляет приблизительно от 3:1 до 10:1 [5]. Возраст появления симптомов СЛ является классически бимодальным: у женщин пик заболеваемости СЛ приходится на препубертатный и постменопаузальный период, у пациентов мужского пола возрастные пики наблюдаются у маленьких мальчиков и взрослых мужчин [6].

В настоящее время причина СЛ неизвестна. СЛ может быть связан с факторами окружающей среды и неаутоиммунными сопутствующими заболеваниями. Наиболее часто упоминаемым риском развития СЛ для мужчин является отсутствие обрезания [6]. Повреждения кожи половых органов (такие как трение, пирсинг, хирургическое вмешательство или солнечный ожог) могут увеличить риск развития СЛ [7–9]. Исследование взаимосвязи СЛ и сопутствующих заболеваний продемонстрировало связь между СЛ и более высоким индексом массы тела, сахарным диабетом и более слабую корреляцию с ишемической болезнью сердца [10]. Пациенты с микронедержанием мочи после мочеиспускания могут иметь повышенный риск развития СЛ, особенно это касается необрезанных мужчин, о чем свидетельствуют результаты исследования [11].

Генетические ассоциации и ассоциации с человеческими лейкоцитарными антигенами класса II наблюдаются у пациентов обоих полов [12, 13]. Примерно у 12% больных с СЛ есть родственники с таким же заболеванием [14]. СЛ вульвы связан

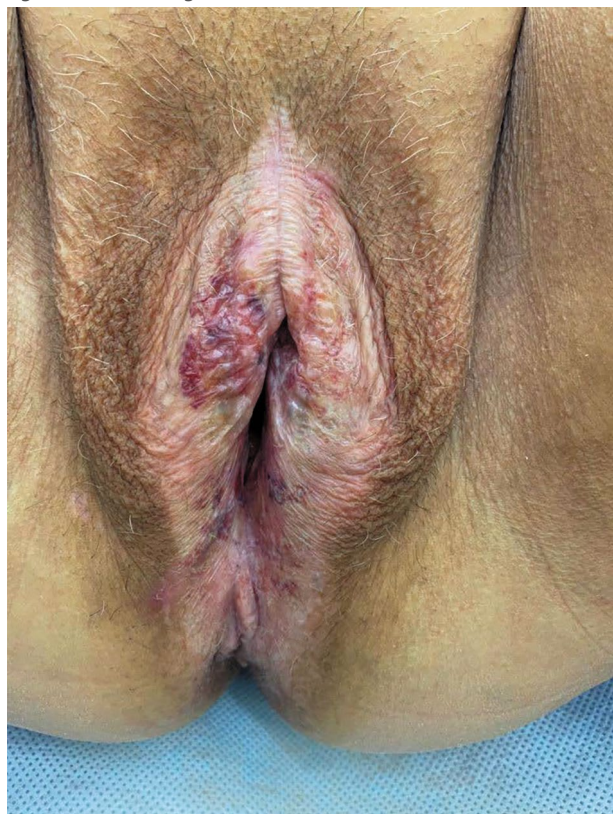
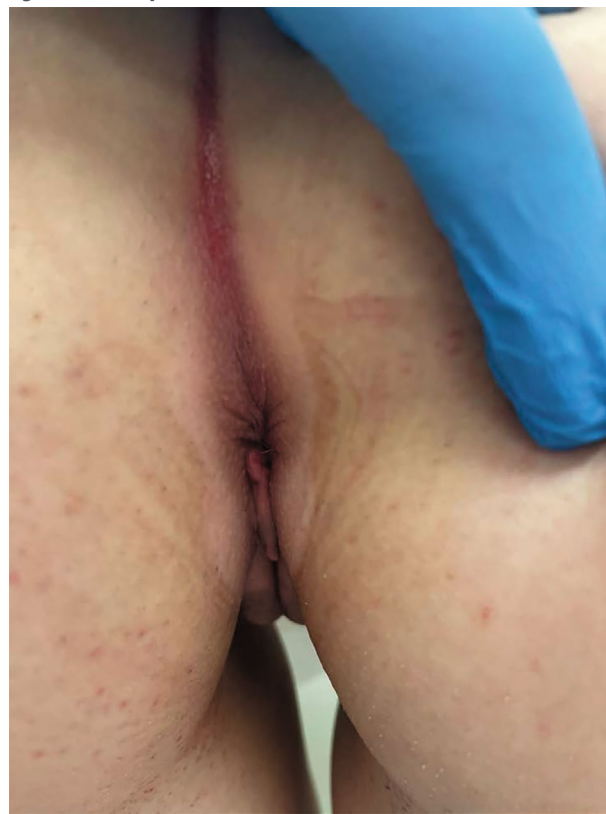с эпигенетическими изменениями в экспрессии фермента изоцитратдегидрогеназы и гидроксиметилирования [15].

Таким образом, существует 3 конкурирующие теории относительно возможной причины возникновения СЛ: инфекционная, аутоиммунная и теория хронической ирритации.

Ранее считалось, что причиной возникновения СЛ может быть инфицирование *Borrelia burgdorferi*, вирусами Эпштейна–Барр, гепатита С и папилломы человека. В настоящее время недостаточно доказательств, чтобы утверждать, что указанные инфекции являются причиной возникновения и развития СЛ [16].

При обследовании женщин, страдающих СЛ, установлено, что 10,5% из них имели витилиго и 2,6% имели очаговую алопецию [16]. Эти результаты свидетельствуют, что распространенность аутоиммунных заболеваний выше среди женщин с СЛ, чем в общей популяции.

Гипотеза аутоиммунного воспаления предполагает, что локализованная потеря иммунной толерантности способствует гуморальному или клеточно-опосредованному ответу на СЛ-специфические антигены. Наличие антител к белковым мишеням поддерживает идею аутоиммунного фенотипа заболевания, классическим примером такой мишени является белок внеклеточного матрикса 1 (ЕСМ1) [17]. Аутоантитела к ЕСМ1 обнаружены у 74% женщин с клиническими проявлениями СЛ [17]. Другие потенциальные маркеры включают клоны Т-клеток, которые обнаруживаются в избыточном количестве в тканях пациентов с СЛ [17]. Пациенты с СЛ также имеют избыточный ответ Th1-лимфоцитов с большей экспрессией провоспалительных цитокинов, участвующих в аутоиммунном воспалении. Выявлено, что у пациентов с СЛ повышен уровень микроРНК-155, что, возможно, снижает регуляторную Т-клеточную супрессию CD4+ Т-клеток и способствует пролиферации фибробластных клеток. Цитокины,

**Рис. 3. СЛ кожи аногенитальной области.****Fig. 3. SL of the anogenital area skin.****Рис. 4. СЛ кожи перианальной области.****Fig. 4. SL of the perianal area skin.**

главным образом интерлейкин-1, а также 12, 2, 5, 10, интерферон  $\gamma$  и интерферон I типа, потенциально активируются при СЛ [18]. Роль фактора некроза опухоли  $\alpha$  имеет важное значение в патогенезе СЛ, и некоторые исследования демонстрируют многообещающие результаты лечения мужского СЛ адалимумабом [19].

Наконец, окклюзионное воздействие мочи на чувствительный эпителий может занимать центральное место в патогенезе СЛ [20]. Моча, фекалии и другие неспецифические жидкие раздражители могут играть важную роль в этиологии СЛ – как у женщин, так и у мужчин [20]. СЛ в большинстве случаев возникает на коже аногенитальной области. Редкость заболевания у обрезанных мужчин, отсутствие перианальной локализации у мужчин, преобладание перианальной локализации у женщин, локализация заболевания на эпителии, подтвержденном окклюзии, – все это подтверждает данную гипотезу [6–8, 21]. Изотравматическая реакция из-за окклюзии мочи также потенциально объясняет связь между СЛ и более высоким индексом массы тела, так как избыточная жировая ткань и кожа могут действовать как «псевдокрайняя плоть» у пациентов с ожирением независимо от статуса обрезания [9].

Типичным пациентом с СЛ является женщина примерно 50 лет с зудом наружных половых органов [22, 23]. Зуд может быть очень выраженным [24]. При подробном расспросе пациента часто описывается боль во время полового акта. Мужчины намного реже страдают от СЛ. При наличии у них СЛ они меньше жалуются на зуд, но чаще возникает эректильная дисфункция из-за усиливающегося фимоза и болезненности при половом акте [25]. Значительно реже встречается СЛ у детей. Мальчики обычно жалуются на сужение крайней плоти, возможно сопровождающееся склерозом. Это явление следует отличать от физиологического фимоза, который обычно регрессирует к половому созрева-

нию [26, 27]. Девочки обычно страдают от аногенитального зуда и, возможно, от запоров и болезненной дефекации [28].

В начальной стадии при СЛ в аногенитальной области у пациентов возникает легкое покраснение. Белый гиперкератоз, атрофия и травматизация кожи, экхимозы обычно формируются на более поздних стадиях заболевания (рис. 1–4).

Позднее у женщин формируются рубцы в области клитора и малых половых губ, которые могут привести к полному скрытию клитора, узкому входу во влагалище, что приводит к диспареунии (боли во время полового акта), перианальному стенозу и болезненной дефекации. У мужчин при этом заболевании возможно развитие склероза и сужение крайней плоти, что приводит к эректильной дисфункции. Иногда СЛ ограничен головкой полового члена и крайней плотью или поражает ствол полового члена и мошонку. При осложнении возможно вовлечение уретры с последующим ее стенозированием. У детей СЛ на ранних стадиях проявляется легким покраснением кожи с последующей депигментацией. Иногда эту клиническую особенность трудно отличить от таких дерматозов, как витилиго или экзема. Сопутствующие трещины, зуд и запор в случаях перианального поражения являются ключевыми диагностическими признаками [29].

СЛ у детей может протекать бессимптомно. Поздняя диагностика отмечена у 80% пациентов с СЛ, что подчеркивает недостаточную осведомленность родителей и клиницистов об этом заболевании [30].

СЛ после беременности может возникать в акушерских рубцах. Имеется несколько сообщений о влиянии беременности на СЛ, но клинический опыт показывает, что течение СЛ действительно улучшается во время беременности и заболевание не требует лечения [4, 31]. Предпочтительный способ родоразрешения акушеру-гинекологу следует заранее обсудить с пациенткой.

**Таблица 1. Дифференциальный диагноз СЛ [29]****Table 1. Differential diagnosis of SL [29]**

Дифференциальный диагноз	Клинические характеристики	Основные симптомы	Методы диагностики
Красный плоский лишай (эрозивная форма, поражение слизистых)	Эрозии входа во влагалище, сетчатый гиперкератоз по краю поражения (сетка Уикхема)	Боль > зуда	Биопсия. Признаки красного плоского лишая на других участках тела (слизистая полости рта, волосистая часть головы, влагалище) и ногтевых пластинках
Витилиго	Четко выраженная депигментация. Без изменения текстуры кожи	Нет симптомов	Исследование в лучах лампы Вуда. Признаки витилиго на других участках кожи. Биопсия
Экзема	Эритема ± шелушение. Лихенификация	Зуд	Медицинский анамнез. Биопсия
Псориаз	Эритема ± шелушение. Трещины	Умеренный зуд	Признаки псориаза на других участках кожного покрова. Поражение ногтевых пластинок, суставов. Семейный анамнез. Биопсия
Буллезные дерматозы	Эрозии или пузыри	Боль	Биопсия/иммунофлуоресценция. Признаки наличия пузырей на других участках кожи
Кандидоз	Покраснение	Зуд	Микологическое исследование

**Таблица 2. Сопутствующие заболевания при СЛ [29]****Table 2. Co-morbidities in SL [29]**

У женщин	У мужчин	У детей
Заболевания щитовидной железы	Сахарный диабет	Очаговая алопеция
Витилиго	Первичный билиарный цирроз	Атопический дерматит
Воспалительные заболевания кишечника	Злокачественная анемия	Витилиго
Очаговая алопеция	Ревматоидный артрит	Язвенный колит и ювенильный идиопатический артрит
Ревматоидный артрит		Тиреоидит Хашимото
Злокачественная анемия		
Морфея или локализованная склеродермия		
Псориаз		

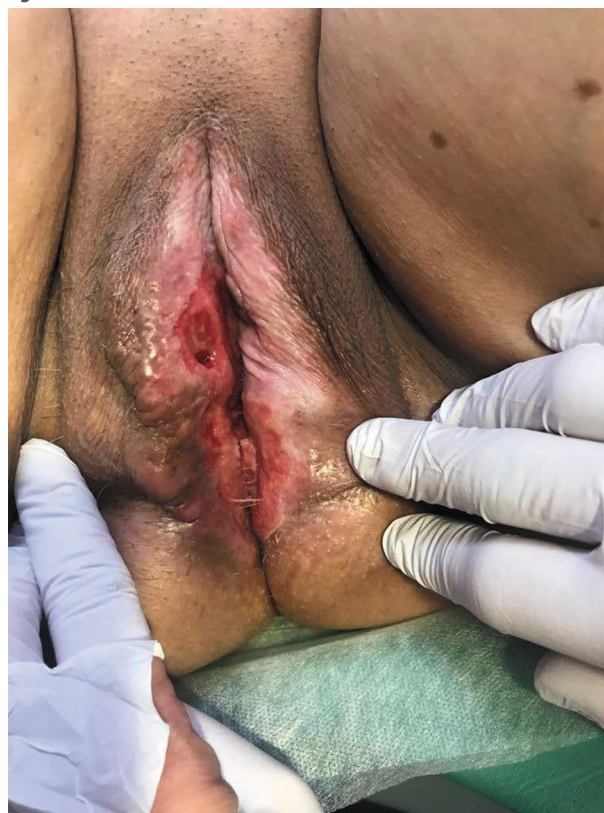
Для опытного клинициста описанная выше клиническая картина часто является диагностической, а гистологические данные не обязательны. Белесоватые изменения кожи в аногенитальной области в сочетании с зудом указывают на СЛ. В сомнительных случаях или при подозрении на злокачественную трансформацию необходимо проведение биопсии. Исключение составляют дети, у них биопсию обычно не проводят, так как в аногенитальной области это может быть очень травмирующим опытом. В случае сомнений следует проконсультироваться со смежными специалистами (акушером-гинекологом, урологом, детским хирургом).

Дифференциальный диагноз СЛ представлен в табл. 1. В настоящее время изучены заболевания, которые чаще возникают у больных с СЛ [32–36]. Сообщается, что от 20 до 30% женщин с СЛ имеют сопутствующие аутоиммунные заболевания. Наиболее часто встречающаяся сопутствующая патология представлена в табл. 2.

Рекомендуемое начальное лечение СЛ представляет собой 3-месячное применение сильнодействующих топических кортикостероидов (ТКС) [31]. Рандомизированные исследования свидетельствуют, что применение ТКС (например, крема мометазона фураат или клобетазола пропионат) значительно улучшает течение СЛ у 75–90% пациентов по сравнению с улучшением у 10% пациентов из группы плацебо [31, 37].

Если начальное 3-месячное лечение ТКС не приводит к желаемой полной ремиссии у мужчин с генитальным СЛ, следует рекомендовать полное обрезание, особенно в неосложненных случаях на ранних стадиях (без вовлечения меатуса и уретры) [23]. Сообщается, что эта процедура приводит к пожизненной ремиссии в 90–100% случаев [23].

Для многих больных, особенно для женщин и девочек, целесообразно (часто необходимо) длительное лечение, продолжающееся годами и десятилетиями, даже при небольшом

**Рис. 5. Базально-клеточная карцинома, развившаяся на фоне СЛ.****Fig 5. Basal cell carcinoma associated with SL.**

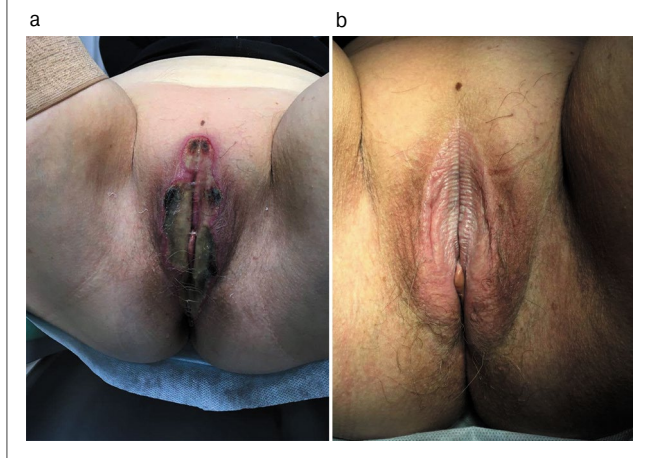
количестве жалоб. Было установлено, что индивидуально адаптированное длительное лечение ТКС 2 раза в неделю приводило к подавлению симптомов у 93,3% пациентов, соблюдавших режим лечения, по сравнению с 58% пациентов с частичным соблюдением режима лечения [38, 39].

Возникшие рубцовые изменения, как известно, необратимы. Однако проведенное когортное исследование среди пациенток с клиническими проявлениями СЛ вульвы свидетельствует, что раннее и последовательное длительное лечение уменьшает риск развития рубцов на 36,6% и риск развития карциномы на 4,7% после периода наблюдения 4,7 года (диапазон от 2,0 до 6,8 года) [38].

Как правило, у мужчин лечение ТКС проходит более успешно [27, 30]. После первоначального лечения ТКС в течение 3 мес или полного обрезания крайней плоти можно ожидать стойкой ремиссии или излечения, особенно при неосложненных формах на ранних стадиях, у 90–100% больных мужчин [31].

**Рис. 6: а – СЛ гениталий (пациентка Д.), проведена фотодинамическая терапия; б – пациентка Д. через 2 мес после фотодинамической терапии.**

**Fig. 6. а – genital SL (patient D.), photodynamic therapy was performed; б – patient D. 2 months after photodynamic therapy.**



Ингибиторы кальциневрина (такролимус и пимекролимус) являются препаратами второго выбора. Эффективность их ниже, чем у ТКС [31]. Хотя оценки экспертов различаются, риск прогрессирования СЛ в плоскоклеточный рак составляет примерно 3–6% у женщин и 2–8% у мужчин [40, 41]. Также встречаются сообщения о случаях, когда у пациентов с СЛ развилась веррукозная карцинома, базально-клеточная карцинома (рис. 5) и злокачественная меланома [42, 43]. Поэтому, независимо от жалоб, последующее наблюдение должно проводиться в течение многих лет каждые 6–12 мес. В случае каких-либо изменений или признаков злокачественной трансформации последующие наблюдения необходимо проводить через более короткие промежутки времени [38].

Системное лечение иногда показано в рефрактерных случаях. Для системной терапии СЛ успешно используются препараты из группы ретиноидов, такие как ацитретин (30 мг/сут) в течение 3–8 нед, в некоторых случаях – циклоспорин 3–4 мг/кг в течение 3 мес или метотрексат 10–15 мг/нед в течение 6–8 мес [28, 44].

В случае неэффективности наружной терапии ТКС и топическими ингибиторами кальциневрина в лечении СЛ также может применяться фототерапия – УФА-1-терапия с длиной волны 340–400 нм (уровень убедительности рекомендаций А, уровень достоверности доказательств 1). Помимо этого в проекте российских клинических рекомендаций указаны методы лечения СЛ, основанные на излучении, такие как фотодинамическая терапия, фототермическое лазерное воздействие, но эти методы требуют дальнейшего изучения (уровень убедительности рекомендаций С, уровень достоверности доказательств 3) [44]. На рис. 6 представлена пациентка после проведения фотодинамической терапии. Кроме этого в проекте клинических рекомендаций по лечению СЛ имеются сведения о внутриочаговом введении аутологичной плазмы, обогащенной тромбоцитами (уровень убедительности рекомендаций С, уровень достоверности доказательств 2), но количество плацебо-контролируемых исследований по данному методу ограничено, поэтому не рекомендуется использовать данный метод в качестве монотерапии [44].

Помощь в купировании зуда в аногенитальной области могут оказывать средства с активированной глицирризиновой кислотой, так как она обладает выраженным противозудным действием и прерывает цикл «зуд–расчесы–зуд». Активи-

рованная глицирризиновая кислота обладает противовоспалительным и регенерирующим эффектами, способствует уменьшению дискомфорта и зуда в аногенитальной области [24]. Лекарственным препаратом на основе активированной глицирризиновой кислоты является спрей «Эпиген Интим», который применяется наружно на пораженную область 2 раза в день.

Гель для интимной гигиены «Эпиген Интим» может использоваться в качестве ежедневного ухода пациентами с зудом в аногенитальной области наряду с назначенной лекарственной терапией. Молочная кислота поддерживает физиологический рН и естественную микрофлору слизистых оболочек половых органов. Важно отметить, что гель «Эпиген Интим» имеет слабощелочной уровень рН (6,0), близкий к нейтральному. В связи с этим гель для интимной гигиены не будет вызывать жжения и дополнительного зуда травмированной расчесами и трещинами кожи и слизистых по сравнению с другими средствами для интимной гигиены, которые часто используются у женщин для поддержания кислой среды рН влагалища.

В дополнение к терапии лекарственными препаратами необходимо применение смягчающих средств несколько раз в день (до/после контакта с водой или мочой), следует рекомендовать средства без ароматизаторов, например такие, как парафин и вазелин в равных частях [39, 45, 46].

При очищении области гениталий важно использовать небольшое количество средства для интимной гигиены, не повреждая кожу чрезмерным мытьем или использованием жестких мочалок и полотенец. Также не рекомендуется использовать влажную туалетную бумагу.

Следует отметить, что пусковым механизмом развития СЛ могут служить тесная одежда и занятия спортом, связанные с трением аногенитальной области (например, верховая езда или велосипедный спорт). Рекомендуется использовать мягкие велосипедные седла при катании на велосипеде. Важно помнить, что одежда у пациентов с СЛ должна быть подобрана соответствующим образом (она не должна быть слишком узкой). Некоторые виды спорта (верховая езда, езда на велосипеде) возможны только в ограниченной степени, потому что они могут приводить к травмированию области половых органов и промежности.

СЛ оказывает решающее влияние на качество жизни [47]. Больные испытывают смущение, когда хотят рассказать о болезни и прекратить испытывать интенсивный зуд. Социальная активность таких пациентов будет значительно снижена или ограничена.

Боль во время полового акта может существенно повлиять на сексуальную жизнь пациентов, приводя к резкому ограничению или полному воздержанию от секса (апареуния) [47].

Часто у пациентов с СЛ возникает страх развития карциномы. Помощь в преодолении этого страха может оказать консультирование пациентов, а также надлежащее лечение и последующее наблюдение у специалиста. Поскольку частота карцином снижается при последовательном лечении СЛ, следует проводить регулярные наблюдения для достижения максимально возможной приверженности терапии [38].

## Заключение

Хотя этиология СЛ остается неизвестной, некоторые инфекции, аутоиммунные заболевания и хроническая ирритация, вероятно, играют важную роль в патогенезе этого заболевания. Будущие исследования должны изучить взаимосвязь инфекций, микротравм кожи и нарушений регуляции иммунного ответа, ведущих к этому болезненному состоянию. Клинически СЛ может прогрессировать в тече-

ние многих лет, вплоть до развития злокачественного новообразования. ТКС в настоящее время являются базовой терапией СЛ. Необходимо раннее выявление СЛ с последующим быстрым и длительным лечением, а также поддержка пациента и своевременное вмешательство при подозрении на карциному.

**Раскрытие интересов.** Авторы декларируют отсутствие явных и потенциальных конфликтов интересов, связанных с публикацией настоящей статьи.

**Disclosure of interest.** The authors declare that they have no competing interests.

**Вклад авторов.** Авторы декларируют соответствие своего авторства международным критериям ICMJE. Все авторы в равной степени участвовали в подготовке публикации: разработка концепции статьи, получение и анализ фактических данных, написание и редактирование текста статьи, проверка и утверждение текста статьи.

**Authors' contribution.** The authors declare the compliance of their authorship according to the international ICMJE criteria. All authors made a substantial contribution to the conception of the work, acquisition, analysis, interpretation of data for the work, drafting and revising the work, final approval of the version to be published and agree to be accountable for all aspects of the work.

**Источник финансирования.** Авторы декларируют отсутствие внешнего финансирования для проведения исследования и публикации статьи.

**Funding source.** The authors declare that there is no external funding for the exploration and analysis work.

**Информированное согласие на публикацию.** Пациенты подписали форму добровольного информированного согласия на публикацию медицинской информации.

**Consent for publication.** Written consent was obtained from the patients for publication of relevant medical information and all of accompanying images within the manuscript.

**Благодарности.** Авторы выражают признательность врачу акушеру-гинекологу Л.Н. Аминовой за предоставленные клинические случаи (МНОЦ МГУ им. М.В. Ломоносова, г. Москва).

**Gratitudes.** The authors express their gratitude to obstetrician-gynecologist Aminova LN for providing clinical cases (Lomonosov Moscow State University, Moscow).


## Литература/References

1. Smith YR, Haefner HK. Vulvar lichen sclerosis: pathophysiology and treatment. *Am J Clin Dermatol.* 2004;5:105-25.
2. Pugliese JM, Morey AF, Peterson AC. Lichen sclerosis: review of the literature and current recommendations for management. *J Urol.* 2007;178(6):2268-76.
3. Fistarol SK, Itin PH. Diagnosis and treatment of lichen sclerosis: an update. *Am J Clin Dermatol.* 2013;14:27-47.
4. Neill SM, Lewis FM, Tatnall FM, Cox NH. British Association of Dermatologists guidelines for the management of lichen sclerosis 2010. *Br J Dermatol.* 2010;163(4):672-82. DOI:10.1111/j.1365-2133.2010.09997.x
5. Tasker GL, Wojnarowska F. Lichen sclerosis. *Clin Exp Dermatol.* 2003;28(2):128-33. DOI:10.1046/j.1365-2230.2003.01211.x
6. Edmonds EV, Hunt S, Hawkins D, et al. Clinical parameters in male genital lichen sclerosis: a case series of 329 patients. *J Eur Acad Dermatol Venereol.* 2012;26:730-7.
7. Pass CJ. An unusual variant of lichen sclerosis et atrophicus: delayed appearance in a surgical scar. *Cutis.* 1984;33:405-8.
8. Milligan A, Graham-Brown RA, Burns DA. Lichen sclerosis et atrophicus following sunburn. *Clin Exp Dermatol.* 1988;13:36-7.

9. Kirk PS, Yi Y, Hadj-Moussa M, et al. Diversity of patient profile, urethral stricture, and other disease manifestations in a cohort of adult men with lichen sclerosis. *Investig Clin Urol*. 2016;57:202-7.
10. Hofer MD, Meeks JJ, Mehdiratta N, et al. Lichen sclerosis in men is associated with elevated body mass index, diabetes mellitus, coronary artery disease and smoking. *World J Urol*. 2014;32:105-8.
11. Uemura S, Hutson JM, Woodward AA, et al. Balanitis xerotica obliterans with urethral stricture after hypospadias repair. *Pediatr Surg Int*. 2000;16:144-5.
12. Edmonds E, Barton G, Buisson S, et al. Gene expression profiling in male genital lichen sclerosis. *Int J Exp Pathol*. 2011;92:320-5.
13. Powell J, Wojnarowska F, Winsey S, et al. Lichen sclerosis premenarche: autoimmunity and immunogenetics. *Br J Dermatol*. 2000;142:481-4.
14. Sherman V, McPherson T, Baldo M, et al. The high rate of familial lichen sclerosis suggests a genetic contribution: an observational cohort study. *J Eur Acad Dermatol Venereol*. 2010;24:1031-4.
15. Gambichler T, Terras S, Kreuter A, et al. Altered global methylation and hydroxymethylation status in vulvar lichen sclerosis: further support for epigenetic mechanisms. *Br J Dermatol*. 2014;170:687-93.
16. Fergus KB, Lee AW, Baradaran N, et al. Pathophysiology, Clinical Manifestations, and Treatment of Lichen Sclerosis: A Systematic Review. *Urology*. 2020;135:11-9. DOI:10.1016/j.urology.2019.09.034
17. Gambichler T, Skrygan M, Czempel V, et al. Differential expression of connective tissue growth factor and extracellular matrix proteins in lichen sclerosis. *J Eur Acad Dermatol Venereol*. 2012;26(2):207-12. DOI:10.1111/j.1468-3083.2011.04037.x
18. Feig JL, Gribetz ME, Lebwohl MG. Chronic lichen sclerosis successfully treated with intralesional adalimumab. *Br J Dermatol*. 2016;174:687-9.
19. Lowenstein EB, Zeichner JA. Intralesional adalimumab for the treatment of refractory balanitis xerotica obliterans. *JAMA Dermatol*. 2013;149:23-4.
20. Al-Niaimi F, Lyon C. Peristomal lichen sclerosis: the role of occlusion and urine exposure? *Br J Dermatol*. 2013;168:643-6.
21. Doiron PR, Bunker CB. Obesity-related male genital lichen sclerosis. *J Eur Acad Dermatol Venereol*. 2017;31(5):876-9. DOI:10.1111/jdv.14035
22. Welsh B, Howard A, Cook K. Vulval itch. *Aust Fam Physician*. 2004;33(7):505-10.
23. Cooper SM, Gao XH, Powell JJ, Wojnarowska F. Does treatment of vulvar lichen sclerosis influence its prognosis? *Arch Dermatol*. 2004;140:702-6.
24. Хрянин А.А., Маркарян Д.Р., Гарманова Т.Н., Бочарова В.К. Периаанальный зуд: возможные причины и тактика ведения пациентов. *Клиническая дерматология и венерология*. 2020;19(6):891-8 [Khryanin AA, Markaryan DR, Garmanova TN, Bocharova VK. Perianal pruritus: possible causes and management of patients. *Russian Journal of Clinical Dermatology and Venereology*. 2020;19(6):891-8 (in Russian). DOI:10.17116/klinderma202019061891
25. Edmonds EV, Hunt S, Hawkins D, et al. Clinical parameters in male genital lichen sclerosis: a case series of 329 patients. *J Eur Acad Dermatol Venereol*. 2012;26:730-7.
26. Becker K. Lichen sclerosis in boys. *Dtsch Arztebl Int*. 2011;108(4):53-8.
27. Kostner S. EBM Service. Phimose mit Talgretentionszyste. *Z Allg Med*. 2014;90:339-41.
28. Powell J, Wojnarowska F. Childhood vulvar lichen sclerosis. The course after puberty. *J Reprod Med*. 2002;47:706-9.
29. Kirtschig G. Lichen Sclerosis-Presentation, Diagnosis and Management. *Dtsch Arztebl Int*. 2016;113(19):337-43. DOI:10.3238/arztebl.2016.0337
30. Yalici-Armagan B, Bostan E, Akdogan N, Ersoy-Evans S. Paediatric lichen sclerosis et atrophicus: A retrospective analysis of 38 paediatric patients. *Int J Clin Pract*. 2021;75(10):e14661. DOI:10.1111/ijcp.14661
31. Lewis FM, Tatnall FM, Velangi SS, et al. British Association of Dermatologists guidelines for the management of lichen sclerosis, 2018. *Br J Dermatol*. 2018;178(4):839-53. DOI:10.1111/bjd.16241
32. Kirtschig G, Becker K, Günthert A, et al. Evidence-based (S3) guideline on (anogenital) Lichen sclerosis. *J Eur Acad Dermatol Venereol*. 2015;10:e1-43.
34. Cooper SM, Ali I, Baldo M, Wojnarowska F. The association of lichen sclerosis and erosive lichen planus of the vulva with autoimmune disease: a case-control study. *Arch Dermatol*. 2008;144:1432-5.
34. Kreuter A, Wischniewski J, Terras S, et al. Coexistence of lichen sclerosis and morphea: a retrospective analysis of 472 patients with localized scleroderma from a German tertiary referral center. *J Am Acad Dermatol*. 2012;67:1157-62.
35. Kreuter A, Kryvosheyeva Y, Terras S, et al. Association of autoimmune diseases with lichen sclerosis in 532 male and female patients. *Acta Derm Venereol*. 2013;93:238-41.
36. Simpkin S, Oakley A. Clinical review of 202 patients with vulvar lichen sclerosis: A possible association with psoriasis. *Australas J Dermatol*. 2007;48:28-31.
37. Chi CC, Kirtschig G, Baldo M, et al. Topical interventions for genital lichen sclerosis. *Cochrane Database Syst Rev*. 2011;12:CD008240.
38. Lee A, Bradford J, Fischer G. Long-term management of adult vulvar lichen sclerosis. A prospective cohort study of 507 women. *JAMA Dermatol*. 2015;151(10):1061-7. DOI:10.1001/jamadermatol.2015.0643
39. Virgili A, Minghetti S, Borghi A, Corazza M. Proactive maintenance therapy with a topical corticosteroid for vulvar lichen sclerosis: preliminary results of a randomized study. *Br J Dermatol*. 2013;168:1316-24.
40. Bunker CB, Porter WM. Dermatoses of the male genitalia: squamous carcinoma and other malignant neoplasms. In: Rook's Textbook of Dermatology. Griffiths CEM, Barker J, Bleiker T, Chalmers R, Creamer D, eds. 9th ed., vol. 3. Chichester: John Wiley&Sons, 2016;111:29-31.
41. Lewis F. Dermatoses of the female genitalia: inflammatory dermatoses of the vulva: lichen sclerosis. In: Rook's Textbook of Dermatology. Griffiths CEM, Barker J, Bleiker T, Chalmers R, Creamer D, eds. 9th ed., vol. 3. Chichester: John Wiley&Sons, 2016;112:6-9.
42. Turnbull N, Shim T, Patel N, et al. Primary melanoma of the penis in 3 patients with lichen sclerosis. *JAMA Dermatol*. 2016;152:226-7.
43. Хрянин А.А., Соколовская Е.В., Маркарян Д.Р., и др. Заболевания кожи промежности и периаанальной области. Под ред. А.А. Хрянина. М.: ГЭОТАР-Медиа, 2022 [Khryanin AA, Sokolovskaya EV, Markaryan DR, et al. Pod red. AA Khryanina. Zaboлевaniia kozhi promezhnosti i perianal'noi oblasti Moscow: GEOTAR-Media, 2022 (in Russian)].
44. Лишай склеротический и атрофический. Проект клинических рекомендаций 2020. Общероссийская общественная организация «Российское общество дерматовенерологов и косметологов», Российское общество акушеров-гинекологов [Lishai skleroticheskii i atroficheskii. Proekt klinicheskikh rekomendatsii 2020. Obshcherossiiskaia obshchestvennaia organizatsiia "Rossiiskoe obshchestvo dermatovenerologov i kosmetologov", Rossiiskoe obshchestvo akusherov-ginekologov (in Russian)].
45. Virgili A, Minghetti S, Borghi A, Corazza M. Long-term maintenance therapy for vulvar lichen sclerosis: the results of a randomized study comparing topical vitamin E with an emollient. *Eur J Dermatol*. 2013;23:189-94.
46. Simonart T, Lahaye M, Simonart JM. Vulvar lichen sclerosis: effect of maintenance treatment with a moisturizer on the course of the disease. *Menopause*. 2008;15:74-7.
47. Dalziel KL. Effect of lichen sclerosis on sexual function and parturition. *J Reprod Med*. 1995;40:351-4.

Статья поступила в редакцию / The article received:

Статья принята к печати / The article approved for publication: 24.06.2022



OMNIDOCOR.RU