

# Структура болезней шейки матки у женщин, страдающих несостоятельностью мышц тазового дна

М.Р. Оразов<sup>1</sup>, Л.Р. Токтар<sup>1</sup>, Г.А. Каримова<sup>1</sup>, Д.Г. Арютин<sup>2</sup>, О.М. Апата<sup>2</sup>, И.А. Муллина<sup>✉1</sup>

<sup>1</sup>ФГАОУ ВО «Российский университет дружбы народов», Москва, Россия;

<sup>2</sup>ГБУЗ «Городская клиническая больница №29 им. Н.Э. Баумана» Департамента здравоохранения г. Москвы, Москва, Россия

## Аннотация

**Обоснование.** Распространенность несостоятельности мышц тазового дна (НМТД) неуклонно растет. Выход шейки матки за пределы половой щели при воздействии факторов внешней среды может приводить к развитию атрофических, воспалительных, неопластических процессов, а также к формированию гиперкератоза шейки матки, что опосредовано изменением pH и биоценоза влагалища и влиянием внешних факторов.

**Цель.** Изучить структуру болезней шейки матки (БШМ) у пациенток, страдающих НМТД.

**Материалы и методы.** Дизайн исследования – открытое проспективное наблюдательное исследование. В исследование были включены 40 пациенток репродуктивного возраста: 26 пациенток с БШМ, страдающих НМТД (группа НМТД), 14 пациенток аналогичного возраста без БШМ и НМТД.

**Результаты.** Пациентки, включенные в исследование, были сопоставимы по возрасту и индексу массы тела. При анализе показателей мазка на флору выявлено, что среднее количество лейкоцитов значительно выше у пациенток с НМТД, чем у пациенток без НМТД, – 5,5 (1,5–20,0) и 1,5 (1,5–6,5) соответственно ( $p=0,040$ ). При анализе результатов мазка на онкоцитологию обращает на себя внимание высокая распространенность паракератоза и гиперкератоза (15%), ASCUS (15%), LSIL (23%) и HSIL (8%). Преобладающим типом вируса папилломы человека у пациенток с НМТД был 16-й тип вируса. В группе пациенток с НМТД выявлена высокая распространенность следующих состояний: лейкоплакия шейки матки (15%), цервикальная интраэпителиальная неоплазия (CIN) I (38,5%), CIN2 (8%), хронический цервицит (38,5%).

**Заключение.** Полученные данные свидетельствуют о повышенном риске развития БШМ у пациенток с НМТД.

**Ключевые слова:** несостоятельность мышц тазового дна, болезни шейки матки, биоценоз влагалища

**Для цитирования:** Оразов М.Р., Токтар Л.Р., Каримова Г.А., Арютин Д.Г., Апата О.М., Муллина И.А. Структура болезней шейки матки у женщин, страдающих несостоятельностью мышц тазового дна. Гинекология. 2021; 23 (3): 241–244. DOI: 10.26442/20795696.2021.3.200940

ORIGINAL ARTICLE

## The structure of cervical diseases in women suffering from pelvic floor dysfunction

Mekan R. Orazov<sup>1</sup>, Liliia R. Toktar<sup>1</sup>, Gulirano A. Karimova<sup>1</sup>, Dmitrii G. Aryutin<sup>2</sup>, O'Tosin M. Apata<sup>2</sup>, Irina A. Mullina<sup>✉1</sup>

<sup>1</sup>People's Friendship University of Russia (RUDN University), Moscow, Russia;

<sup>2</sup>Bauman City Clinical Hospital №29, Moscow, Russia

## Abstract

**Background.** The prevalence of pelvic floor dysfunction (PFD) is soaring steadily. The protrusion of the cervix beyond vaginal opening when exposed to environmental factors can lead to the development of dystrophic, sclerotic and neoplastic processes of the cervix, which are mediated by changes in the pH, biocenosis of the vagina and environmental factors.

**Aim.** To study the pathogenesis of cervical diseases in patients with PFD.

**Materials and methods.** The study design is an open-label prospective observational study. The study included 40 patients of reproductive age: 26 patients with cervical disease with PFD (PFD group), 14 patients without cervical disease and PFD made up the second group.

**Results.** The patients included in the study were comparable in terms of age and body mass index. Pap smear analysis revealed that the average number of leukocytes is significantly higher in patients with PFD compared to patients in the group without PFD – 5.5 (1.5–20.0) and 1.5 (1.5–6.5) respectively ( $p=0.040$ ). In PFD group, a high prevalence of the following conditions was observed: cervical leukoplakia (15%), CIN1 (38.5%), CIN2 (8%), chronic cervicitis (38.5%). Onco-cytological test results reviewed where the high prevalence of parakeratosis and hyperkeratosis (15%), ASCUS (15%), LSIL (23%) and HSIL (8%) were also noteworthy. It was observed that human papillomavirus type 16 was predominant in PFD patient group.

**Conclusion.** The data obtained indicates an increased risk of developing cervical diseases in patients with PFD.

**Keywords:** pelvic floor dysfunction, uterine cervix pathologies, biocenosis of vagina

**For citation:** Orazov MR, Toktar LR, Karimova GA, Aryutin DG, Apata OM, Mullina IA. The structure of cervical diseases in women suffering from pelvic floor dysfunction. Gynecology. 2021; 23 (3): 241–244. DOI: 10.26442/20795696.2021.3.200940

## Информация об авторах / Information about the authors

✉ **Муллина Ирина Александровна** – клин. ординатор каф. акушерства и гинекологии с курсом перинатологии Медицинского института ФГАОУ ВО РУДН. E-mail: 211irina2111@rambler.ru; ORCID: 0000-0002-5773-6399

**Оразов Мекан Рахимбердыевич** – д-р мед. наук, проф., проф. каф. акушерства и гинекологии с курсом перинатологии ФГАОУ ВО РУДН. E-mail: omekan@mail.ru; ORCID: 0000-0002-1767-5536

**Токтар Лилия Равильевна** – канд. мед. наук, доц. каф. акушерства и гинекологии с курсом перинатологии ФГАОУ ВО РУДН. E-mail: toktarly@yandex.ru; ORCID: 0000-0003-4369-3620

**Каримова Гулирано Алавитдиновна** – аспирант каф. акушерства и гинекологии с курсом перинатологии ФГАОУ ВО РУДН. E-mail: guliranon@icloud.com; ORCID: 0000-0001-7074-285X

✉ **Irina A. Mullina** – Clinical Resident, People's Friendship University of Russia (RUDN University). E-mail: 211irina2111@rambler.ru; ORCID: 0000-0002-5773-6399

**Mekan R. Orazov** – D. Sci. (Med.), Prof., People's Friendship University of Russia (RUDN University). E-mail: omekan@mail.ru; ORCID: 0000-0002-1767-5536

**Liliia R. Toktar** – Cand. Sci. (Med.), People's Friendship University of Russia (RUDN University). E-mail: toktarly@yandex.ru; ORCID: 0000-0003-4369-3620

**Gulirano A. Karimova** – Graduate Student, People's Friendship University of Russia (RUDN University). E-mail: guliranon@icloud.com; ORCID: 0000-0001-7074-285X

## Введение

Несостоятельность мышц тазового дна (НМТД) – важная медико-социальная проблема, приводящая к снижению качества жизни пациенток [1, 2]. Частота НМТД значительно увеличивается с возрастом [3]. Ожидается, что с увеличением продолжительности жизни и демографической группы женщин старше 65 лет в ближайшем будущем НМТД станет серьезной проблемой для здоровья и здравоохранения [4]. В России частота НМТД также значительно варьирует и, по разным данным, составляет от 3 до 50% [5].

В последние годы вопрос состояния шейки матки (ШМ) у пациенток с НМТД становится наиболее актуальным. Нарушение анатомии органов малого таза у пациенток с НМТД может приводить к выходу ШМ за пределы половой щели и взаимодействию с факторами внешней среды, для которых она в норме недоступна. Это, в свою очередь, приводит к нарушению pH, изменению биоценоза влагалища, развитию дистрофических и неопластических процессов ШМ [6]. Данные нарушения оказывают значительное влияние на репродуктивное здоровье пациенток с НМТД.

**Цель исследования** – изучить структуру болезней шейки матки (БШМ) у пациенток, страдающих НМТД.

## Материалы и методы

Дизайн исследования – открытое проспективное наблюдательное исследование.

Исследование проведено на базе отделения гинекологии и репродуктивной хирургии ГБУЗ «ГКБ №29 им. Н.Э. Баумана» (главный врач – канд. мед. наук Н.М. Шапкин, заведующий отделением – канд. мед. наук Д.Г. Арютин) с октября 2020 по март 2021 г. В исследование были включены 40 пациенток репродуктивного возраста: 26 пациенток с БШМ, страдающих НМТД (группа НМТД), 14 пациенток аналогичного возраста без БШМ и НМТД.

Критерии включения: возраст от 25 до 44 лет; наличие добровольного информированного согласия на участие в исследовании; верифицированная НМТД (для основной группы) на основании комплексного перинеологического и сонографического исследования.

Критерии исключения: постменопауза; наличие гистерэктомии в анамнезе; онкологические заболевания на момент госпитализации; отказ от участия в исследовании.

Демографические характеристики, верификация НМТД (для основной группы), комплексное перинеологическое и сонографическое исследование регистрировались для каждой группы. У пациенток каждой группы были проведены микроскопия мазка, жидкостная онкоцитология, полимеразная цепная реакция на вирус папилломы человека (ВПЧ), кольпоскопия с последующими прицельной биопсией или радиоволновой конизацией ШМ (в зависимости от зоны трансформации и результата цитологического исследования) и гистологической верификацией биоптата. Для управления данными и статистического анализа использовалась версия SPSS 11.0.1 для Windows (SPSS Inc., Чикаго, Иллинойс).

Для сравнения качественных значений двух выборок был использован точный тест Фишера. Для сравнения количе-

ственных значений двух выборок в зависимости от нормальности распределения был применен статистический метод – критерий Стьюдента или тест Манна–Уитни.

## Результаты

Пациентки, включенные в исследование, были сопоставимы по возрасту и индексу массы тела. Средний возраст пациенток составил 40,7±4,9 года в группе НМТД и 41,4±3,3 года в группе без НМТД ( $p=0,669$ ). Индекс массы тела – 25,5±3,8 и 24,4±4,2 кг/м<sup>2</sup> соответственно ( $p=0,387$ ).

При анализе показателей микроскопии мазка выявлено, что среднее количество лейкоцитов значительно выше у пациенток с НМТД, чем у пациенток группы без НМТД. Оно составило 5,5 (1,5–20,0) и 1,5 (1,5–6,5) соответственно ( $p=0,040$ ). Анализ вагинальной флоры пациенток, включенных в исследование, представлен в табл. 1. Статистически значимых различий выявлено не было. Ключевые клетки не обнаружены ни у одной из пациенток, включенных в исследование. У 3 (11,5%) пациенток в группе НМТД обнаружена грибковая флора ( $p=0,263$ ). pH вагинальной жидкости также не различался в группах сравнения. Он составил 4,5±0,3 в группе НМТД и 4,5±0,2 в группе контроля ( $p=0,881$ ).

Результаты цитологического исследования представлены на рис. 1. Обращает на себя внимание высокая распространенность у пациенток с НМТД БШМ: ASCUS (atypical squamous cells of undetermined significance – атипичские плоские клетки неясного значения) – 15%; LSIL (low-grade squamous intraepithelial lesions – плоскоклеточное интраэпителиальное поражение низкой степени) – 23%; HSIL (high grade squamous intraepithelial lesions – плоскоклеточное интраэпителиальное поражение высокой степени) – 8%; гиперкератоз, паракариноз – 15%; воспаление – 39%.

Кроме того, всем пациенткам было проведено ВПЧ-типирование. Результаты представлены в табл. 2. Важно отметить, что в контрольной группе ВПЧ не был выявлен ни у одной из пациенток. Также у 10 (37%) пациенток ВПЧ-исследование имело отрицательный результат.

Всем пациенткам проводилась расширенная кольпоскопия (табл. 3). Для оценки кольпоскопических картин использовали принятую в РФ кольпоскопическую терминологию (утверждена в 2011 г., пересмотрена в 2014 г.), предложенную Международной федерацией патологии шейки

**Таблица 1. Состав флоры влагалища пациенток, включенных в исследование**

**Table 1. Vaginal flora in study group patients**

Флора	Группа		p*
	НМТД с БШМ (n=26), абс. (%)	без НМТД и БШМ (n=14), абс. (%)	
Палочковидная	20 (76,9)	10 (71,5)	0,492
Кокки	0	1 (7,1)	0,350
Смешанная	4 (15,4)	1 (7,1)	0,418
Отсутствует	2 (7,7)	2 (14,3)	0,438

\*Абсолютное значение (%), точный тест Фишера.

**Арютин Дмитрий Геннадьевич** – канд. мед. наук, зав. отд-нием гинекологии ГБУЗ «ГКБ №29 им. Н.Э. Баумана». E-mail: aryutin@mail.ru; ORCID: 0000-0001-5747-9583

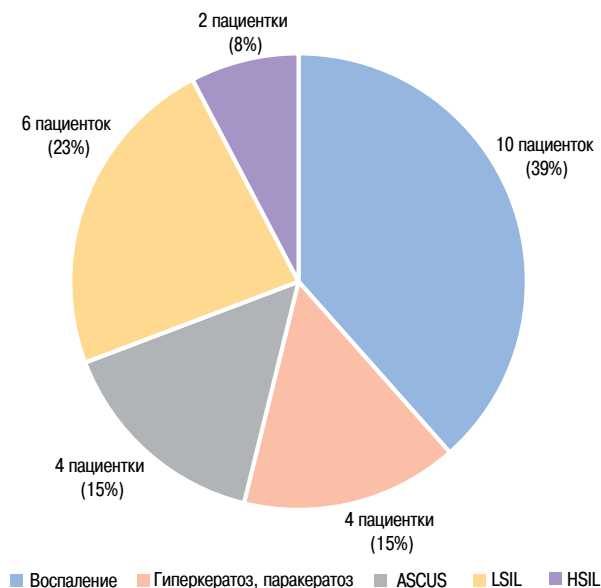
**Апата Олуватосин Моракниё** – врач – акушер-гинеколог гинекологического отд-ния ГБУЗ «ГКБ №29 им. Н.Э. Баумана». E-mail: tosinonyx@icloud.com; ORCID: 0000-0002-4395-9655

**Dmitrii G. Aryutin** – Cand. Sci. (Med.), Bauman City Clinical Hospital №29. E-mail: aryutin@mail.ru; ORCID: 0000-0001-5747-9583

**O'Tosin M. Apata** – obstetrician-gynecologist, Bauman City Clinical Hospital №29. E-mail: tosinonyx@icloud.com; ORCID: 0000-0002-4395-9655

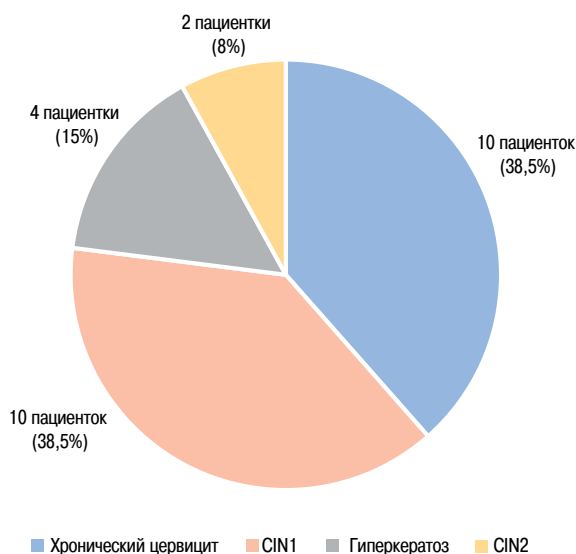
**Рис. 1. Результаты обследования пациенток с НМТД и БШМ по данным цитологического исследования.**

**Fig. 1. Cytological examination in patients with PFD and cervical diseases.**



**Рис. 2. Результаты гистологического исследования биоптатов пациенток с НМТД.**

**Fig. 2. Histological test results in patients with PFD.**



**Таблица 2. Спектр вирусных типов у пациенток с НМТД, инфицированных ВПЧ**

**Table 2. Spectrum of virus types in patients with PFD with HIV infection**

Тип ВПЧ	Число пациенток с НМТД (n=26), абс. (%)
11	1 (4)
16	7 (27)
18	2 (8)
31	1 (4)
33	2 (8)
39	1 (4)
51	2 (8)

матки и кольпоскопии. Данная классификация позволяет идентифицировать выраженность поражений экзоцервикса и определять их распространенность и локализацию.

Структура выявленных изменений ШМ у пациенток с НМТД представлена на рис. 2. Гиперкератоз ШМ имел место у 15% пациенток, цервикальная интраэпителиальная неоплазия (CIN) I – у 39%, CIN2 – у 8%, хронический цервицит – у 38% пациенток.

Также всем пациенткам проведено трансперинеальное ультразвуковое исследование. Результаты оценки высоты сухожильного центра, толщины m. bulbocavernosus и m. puborectalis представлены в табл. 4. Толщина m. bulbocavernosus в группе НМТД значимо снижена по сравнению с пациентками контрольной группы, тогда как остальные показатели значимо не различались.

Результаты функциональных тестов, которые выполнены при помощи ручной и электронной манометрии, представлены в табл. 5. Результаты электронной манометрии у пациенток с НМТД достоверно снижены по сравнению с группой контроля, однако выявленные различия не достигли уровня статистической значимости (p=0,089). Результаты ручной манометрии были сопоставимы в группах сравнения.

**Таблица 3. Результаты кольпоскопического исследования пациенток с НМТД**

**Table 3. Colposcopy examination results in patients with PFD**

Показатель	Число пациенток с НМТД (n=26), абс. (%)
Нормальная кольпоскопическая картина	0
1-я степень изменений (слабовыраженные аномальные кольпоскопические картины)	13 (50)
2-я степень изменений (выраженные аномальные кольпоскопические картины)	6 (23)
Другие кольпоскопические картины (воспаление)	7 (27)

**Таблица 4. Результаты ультразвукового исследования пациенток, включенных в исследование**

**Table 4. Ultrasound examination in patients of study groups**

Показатель, см	Группа		p*
	НМТД с БШМ (n=26), абс. (%)	без НМТД и БШМ (n=14), абс. (%)	
Высота сухожильного центра	0,6 (0,5–0,7)	0,6 (0,6–0,7)	0,155
Толщина			
m. bulbocavernosus	0,7 (0,6–0,7)	0,8 (0,7–3,1)	0,001
m. puborectalis	0,7 (0,6–0,8)	0,7 (0,6–0,8)	0,795

\*Медиана, интерквартильный размах, тест Манна–Уитни.

### Обсуждение

В результате проведенного исследования мы выявили ряд особенностей состояния ШМ, характерных для пациенток, страдающих НМТД. Согласно полученным данным, для группы пациенток характерна высокая распространенность патологических состояний ШМ, выявленных в ходе цитологического и кольпоскопического исследований. Безусловно, в данном контексте стоит отметить необходимость

**Таблица 5. Результаты манометрии пациенток, включенных в исследование****Table 5. Manometry results in patients of study groups**

Вид манометрии, мм рт. ст.	Группа		p*
	НМТД с БШМ (n=26), абс. (%)	без НМТД и БШМ (n=14), абс. (%)	
Ручная	34,4±7,8	36,3±9,9	0,517
Электронная	69,5±7,0	74,3±10,4	0,089

\*Среднее значение, стандартное отклонение, критерий Стьюдента.

использования обоих методов в комбинации для ранней диагностики БШМ у пациенток репродуктивного возраста. Сходные данные получены зарубежными исследователями. Так, в пользу необходимости повышенной онкологической настороженности у пациенток с НМТД свидетельствуют исследования G. Mahajan и соавт. (2011 г.) [7] и T. Grigoriadis и соавт. (2015 г.) [8]. В обоих исследованиях показана повышенная вероятность выявления предраковых состояний ШМ у пациенток с НМТД.

Важную роль у пациенток с НМТД играет ВПЧ-типирование. Несмотря на то что в исследовании не было выявлено изменений результатов обследования, связанных с наличием ВПЧ-инфекции, стоит помнить о возможном потенцировании онкогенного действия ВПЧ у пациенток с НМТД. На основании изложенного можно заключить, что наличие высокоонкогенных типов ВПЧ у пациенток с НМТД свидетельствует о необходимости более частого скрининга и углубленного обследования, направленного на предикцию и раннюю диагностику предраковых состояний и рака ШМ.

Кроме того, обращает на себя внимание активация провоспалительного компонента иммунной системы у пациенток с НМТД, о чем свидетельствует значительное повышение количества лейкоцитов. Это в первую очередь может быть связано с нарушением естественных барьерных функций репродуктивного тракта женщины, вызванным непосредственно НМТД – выходом внутренних локусов репродуктивной системы за пределы половой щели и их взаимодействием с внешними факторами. Все перечисленное способствует нарушению микрофлоры у пациенток данной группы [9], однако для оценки выраженности таких нарушений требуется проведение более углубленного микробиологического исследования.

## Заключение

В результате проведенного исследования получены данные, убедительно свидетельствующие о повышенном риске развития БШМ у пациенток с НМТД. Таким образом, становится целесообразным изучение факторов риска развития возможных патологических состояний, в том числе предраковых, с целью выделения пациенток группы риска, для ранней диагностики и соответствующего лечения.

**Конфликт интересов.** Авторы заявляют об отсутствии конфликта интересов.

**Conflict of interests.** The authors declare no conflict of interest.

## Литература/References

- Weintraub AY, Gliner H, Marcus-Braun N. Narrative review of the epidemiology, diagnosis and pathophysiology of pelvic organ prolapse. *Int Braz J Urol.* 2020;46(1):5-14. DOI:10.1590/S1677-5538.IBJU.2018.0581
- Barber MD, Maher C. Epidemiology and outcome assessment of pelvic organ prolapse. *Int Urogynecol J.* 2013;24(11):1783-90. DOI:10.1007/s00192-013-2169-9
- Wu JM, Vaughan CP, Goode PS, et al. Prevalence and trends of symptomatic pelvic floor disorders in U.S. women. *Obstet Gynecol.* 2014;123(1):141-8. DOI:10.1097/AOG.000000000000057
- Wu JM, Hundley AF, Fulton RG, Myers ER. Forecasting the prevalence of pelvic floor disorders in U.S. Women: 2010 to 2050. *Obstet Gynecol.* 2009;114(6):1278-83. DOI:10.1097/AOG.0b013e3181c2ce96
- Камоева С.В. Патогенетические аспекты прогнозирования, диагностики и лечения пролапса тазовых органов. Дис. ... д-ра мед. наук. 2015 [Kamoeva SV. Pathogenetic aspects of prognosis, diagnosis and treatment of pelvic organ prolapse. Dis. ... dr. med. sciences. 2015 (in Russian)].
- Fang G, Hong L, Liu C, et al. Oxidative status of cardinal ligament in pelvic organ prolapse. *Exp Ther Med.* 2018;16(4):3293-302. DOI:10.3892/etm.2018.6633
- Mahajan G, Kotru M, Batra M, et al. Usefulness of histopathological examination in uterine prolapse specimens. *Aust N Z J Obstet Gynaecol.* 2011;51(5):403-5. DOI:10.1111/j.1479-828X.2011.01337.x
- Grigoriadis T, Valla A, Zacharakis D, et al. Vaginal hysterectomy for uterovaginal prolapse: what is the incidence of concurrent gynecological malignancy? *Int Urogynecol J.* 2015;26(3):421-5. DOI:10.1007/s00192-014-2516-5
- de Castro EB, Brito LGO, Giraldo PC, Teatin Juliato CR. Does the Vaginal Flora Modify When a Synthetic Mesh is Used for Genital Prolapse Repair in Postmenopausal Women? A Pilot, Randomized Controlled Study. *Female Pelvic Med Reconstr Surg.* 2019;25(4):284-8. DOI:10.1097/SPV.0000000000000539

Статья поступила в редакцию / The article received: 23.03.2021

Статья принята к печати / The article approved for publication: 24.06.2021



OMNIDOCTOR.RU