

# Полная повторная циторедукция под регионарной анестезией у пациентки с миастенией. Клинический случай

С.А. Чухнов✉

ФГБУ «Национальный медицинский исследовательский центр акушерства, гинекологии и перинатологии имени академика В.И. Кулакова» Минздрава России, Москва, Россия

## Аннотация

В статье приводится обобщение опубликованных данных о распространенности, патогенезе, особенностях клинических проявлений и лечения миастении и миастенических кризов. Особое внимание уделено методам выбора анестезии, особенностям периоперационного ведения пациентов с миастенией. Представлен клинический случай успешного проведения спинально-эпидуральной анестезии при выполнении полной повторной циторедуктивной операции у пациентки с миастенией средней тяжести.

**Ключевые слова:** миастения, спинально-эпидуральная анестезия, циторедукция

**Для цитирования:** Чухнов С.А. Полная повторная циторедукция под регионарной анестезией у пациентки с миастенией. Клинический случай. Гинекология. 2022;24(5):432–435. DOI: 10.26442/20795696.2022.5.201901

© ООО «КОНСИЛИУМ МЕДИКУМ», 2022 г.

CASE REPORT

## Complete repeat cytoreduction under regional anesthesia in a patient with myasthenia gravis: a clinical case

Sergey A. Chukhnov✉

Kulakov National Medical Research Center for Obstetrics, Gynecology and Perinatology, Moscow, Russia

## Abstract

The article summarizes the published data on the prevalence, pathogenesis, features of clinical presentation, and treatment of myasthenia gravis and myasthenic crises. Particular attention is paid to the anesthesia method choice and perioperative management of patients with myasthenia gravis. A clinical case of successful combined spinal-epidural anesthesia for complete repeat cytoreductive surgery in a patient with moderate myasthenia gravis is presented.

**Keywords:** myasthenia gravis, combined spinal-epidural anesthesia, regional anesthesia, cytoreduction

**For citation:** Chukhnov SA. Complete repeat cytoreduction under regional anesthesia in a patient with myasthenia gravis: a clinical case. Gynecology. 2022;24(5):432–435. DOI: 10.26442/20795696.2022.5.201901

**П**роблема миастении в практике анестезиолога-реаниматолога достаточно редкая, однако в последнее время наблюдается тенденция к росту частоты встречаемости. Ежегодная заболеваемость миастенией составляет от 5 до 30 случаев на 1 млн человек, а общую распространенность в популяции оценивают от 10 до 20 случаев на 100 тыс. населения. Причем численность больных ежегодно увеличивается на 5–10% [1–3]. С расширением возможностей хирургической помощи проблема миастении становится все более актуальной, потому что это сопутствующее заболевание может приводить к жизнеугрожающим состояниям с развитием глубокой дыхательной недостаточности и требует особого подхода к выбору анестезии у таких пациентов.

Миастения – аутоиммунное заболевание, в основе которого лежит патологическая выработка антител к ацетилхолиновым рецепторам постсинаптической мембраны нервно-мышечного синапса, что приводит к уменьшению количества функционирующих рецепторов концевой пла-

стинки и в конечном итоге нарушению сокращения мышечного волокна (рис. 1) [1].

Клинически это вызывает утомляемость и нарастающую слабость скелетной мускулатуры от глазных и бульбарных форм до тяжелых, угрожающих жизни расстройств дыхания. Классическими первыми клиническими симптомами являются птоз, двоение в глазах, слабость рук и ног, позже присоединяются затруднение речи и глотания [1, 2].

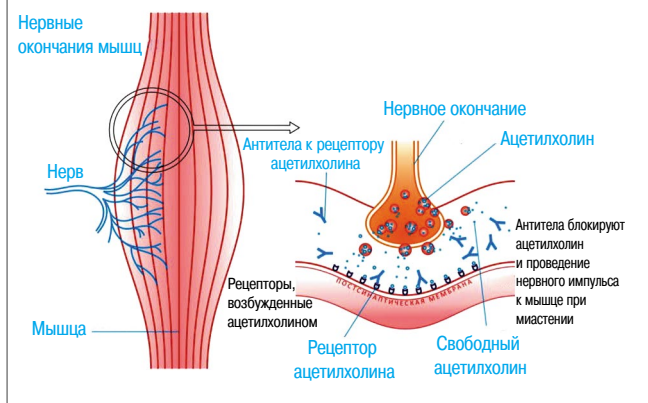
Общепринятая классификация миастении (Американский фонд исследования миастении – MGFA) основана на распределении по степени тяжести и клиническим формам, от простой глазной формы до тяжелой хронической формы с мышечной атрофией, требующей искусственной вентиляции легких – ИВЛ (табл. 1) [1, 4].

Большинство авторов указывают на необходимость особого внимательного подхода в выборе анестезии у пациентов с сопутствующим диагнозом миастении даже с минимальными клиническими проявлениями. Это обусловлено тем, что даже при 70% аутоиммунном поражении ацетилхолиновых

## Информация об авторе / Information about the author

✉Чухнов Сергей Александрович – канд. мед. наук, зав. отд.-нием анестезиологии-реанимации №2 ФГБУ «НМИЦ АГП им. акад. В.И. Кулакова». E-mail: schukhnov@gmail.com; ORCID: 0000-0003-1544-4555

✉Sergey A. Chukhnov – Cand. Sci. (Med.), Kulakov National Medical Research Center for Obstetrics, Gynecology and Perinatology. E-mail: schukhnov@gmail.com; ORCID: 0000-0003-1544-4555

**Рис. 1. Механизм развития миастении.****Fig. 1. Myasthenia gravis mechanism.**

рецепторов сохраняется нормальная нервно-мышечная проводимость без клинических проявлений [5, 6].

Течение любой клинической формы миастении могут осложнить опасные кризы трех видов: миастенический, холинэргический и смешанный [1, 2, 6].

Клинически важным является то, что как при холинэргическом, как и при миастеническом кризе нарушения нервно-мышечной передачи могут затрагивать дыхательную мускулатуру с развитием дыхательной недостаточности, при которой возникает необходимость пролонгированной ИВЛ от часов до нескольких суток, однако требующих противоположных подходов в лечении.

Миастенический криз проявляется нарастающей мышечной слабостью, бульбарными нарушениями и дыхательной недостаточностью. Расстройства дыхания прогрессируют на протяжении часов, иногда – минут. Провоцирующими факторами могут являться респираторные инфекции, эмоциональный стресс, сама операция и т.д. В лечении миастенического криза применяют ингибиторы холинэстеразы, препарат выбора – пиридостигмин или Прозерин. При неэффективности ингибиторов холинэстеразы проводят сеансы плазмафереза, дополнительно вводят иммуноглобулины. При тяжелом или некупирующемся кризе приходится прибегать к ИВЛ.

Холинэргический криз обусловлен передозировкой ингибиторов холинэстеразы. Дифференциальная диагностика холинэргического криза затруднена. Это связано с тем, что во всех случаях присутствует генерализованная мышечная слабость с бульбарными и дыхательными нарушениями. Вместе с мышечной слабостью наблюдается комплекс побочных холинэргических эффектов. Лечение включает отмену ингибиторов холинэстеразы, введение атропина, при необходимости ИВЛ.

Наиболее часто в клинической практике встречается смешанный криз, включающий признаки миастенического и холинэргического кризов. Лечение пациентов со смешанным кризом наиболее затруднено, что связано с необходимостью немедленного применения антихолинэстеразных препаратов, но в то же время состояние ухудшается на фоне их приема. В наиболее тяжелых случаях на фоне проведения ИВЛ антихолинэстеразные препараты отменяют, проводят патогенетическое лечение. Повторное введение Прозерина возможно через 24–36 ч после начала ИВЛ.

Одна из главных проблем, возникающих у анестезиолога в случае сопутствующей миастении, – ограничение в применении большой группы препаратов, часто используемых в периоперационном периоде, и особенно применение мы-

**Таблица 1. Классификация миастении MGFA****Table 1. MGFA classification of myasthenia gravis**

Группа	Клинические формы
I	Глазная форма
II A	Легкая генерализованная форма
II B	Легкая генерализованная форма + бульбарные расстройства
<i>III. Генерализованная форма средней степени</i>	
III A	Доминирует слабость мышц конечностей/аксиальных мышц; может сопровождаться умеренной слабостью орофарингеальной мускулатуры
III B	Доминирует слабость орофарингеальной мускулатуры; может также включать умеренно выраженное или эквивалентное вовлечение мускулатуры конечностей и аксиальной мускулатуры
<i>IV. Тяжелая генерализованная форма</i>	
IV A	Доминирует слабость мышц конечностей/аксиальных мышц; может сопровождаться менее выраженной слабостью орофарингеальной мускулатуры
IV B	Доминирует слабость орофарингеальной мускулатуры; может также включать менее выраженное или эквивалентное вовлечение мускулатуры конечностей и аксиальной мускулатуры
V	Тяжелая хроническая форма с мышечной атрофией; требует ИВЛ

шечных релаксантов (табл. 2). Больные миастенией чувствительны к недеполяризующим миорелаксантам и, наоборот, резистентны к миорелаксантам депольяризующего действия [7, 8].

При возможности предпочтительна регионарная анестезия [5, 7, 9]. Чаще всего она применима при операциях небольшого объема или на конечностях. Однако если речь идет об онкохирургических вмешательствах на среднем и верхнем этаже брюшной полости, ввиду распространенности патологического процесса регионарная анестезия применима не часто. Точная диагностика и взаимодействие с хирургами в таком случае позволяет определить объем и уровень операции, однако остается высокая вероятность перехода на сочетанную анестезию со всеми ее рисками для пациентов с миастенией.

В случае необходимости обеспечения мышечной релаксации во время операции многие авторы рекомендуют проведение анестезии испаряющимися анестетиками без применения миорелаксантов. Однако в подобных случаях приходится прибегать к очень глубокому наркозу в диапазоне 2–3 МАК (для севофлурана). Депрессия гемодинамики при такой анестезии неизбежна и требует специальных мер компенсации [5].

Большинство рекомендаций основано на применении редуцированных доз недеполяризующих миорелаксантов. Нужно отметить, что применение ингибиторов ацетилхолинэстеразы с целью декураризации часто неэффективно в результате длительного приема препаратов этой группы. Кроме того, дополнительное введение антихолинэстеразных препаратов таким больным может спровоцировать развитие холинэргического криза.

С появлением в арсенале анестезиолога сугаммадекса – надежного антидота миорелаксанта Рокурония – появилась возможность сделать миоплегию управляемой и добиться быстрой реверсии нервно-мышечного блока, в том числе у больных миастенией. Однако, как указывают некоторые авторы, использование комбинации Рокуроний-сугаммадекс не лишено недостатков и подчеркивает важность лечения ингибиторами холинэстеразы, а также мониторинга нервно-мышечного блока [5, 9, 10].

**Таблица 2. Применение лекарственных препаратов при миастении**  
**Table 2. Drug use in myasthenia gravis**

Группа лекарственных препаратов	Препараты, усиливающие мышечную слабость	Безопасные препараты
Антимикробные	Аминогликозиды, полимиксин В, колистин, тетрациклин, линкомицин, клиндамицин, пенициллин, ампициллин, ципрофлоксацин, сульфаниламиды, хлорохин	Цефалоспорины, Левомецетин, рифампицин, нитрофураны, хилоны/фторхинолоны (налидиксовая кислота), изониазид
Антиэпилептические	Триметин, Дифенин, барбитураты, карбамазепин, бензодиазепины в высокой дозе	Препараты вальпроевой кислоты, гексамидин
Психотропные	Нейролептики (Аминазин, бензодиазепины в высокой дозе, препараты лития), амитриптилин	Тиоридазин (Сонапак)
Гормональные	Кортикостероиды, препараты АКГГ, оральные контрацептивы, окситоцин, гормоны щитовидной железы	
Кардиологические	$\beta$ -Адреноблокаторы, хинидин, лидокаин, Новокаинамид, антагонисты кальция, ганглиоблокаторы, гуанетидин	Дигоксин, резерпин, метилдопа, спиронолактон, триамтерен
Анальгетики, противовоспалительные	Производные морфина, хинин, пеницилламин	Ацетилсалициловая кислота, нестероидные противовоспалительные препараты, пентазоцин, соли золота
Другие	Миорелаксанты, препараты магния, йодсодержащие контрастирующие средства, антациды, слабительные, внутривенные токолитики	

Примечание. АКГГ – адренкортикотропный гормон.

### Клинический случай

Пациентка П. 39 лет поступила в ФГБУ «НМИЦ АГП им. акад. В.И. Кулакова» в марте 2022 г. с диагнозом: гранулезоклеточная опухоль яичников ПСС стадии Т3сТхМ0, состояние после комбинированного лечения (в 2013 г. надвлагалищная ампутация матки с придатками, резекция большого сальника, удаление метастазов опухоли с брыжейки тонкой кишки и в 2019 г. – удаление рецидивной опухоли малого таза, биопсия брюшины). Проведено 17 курсов ХТ.

Прогрессирование заболевания в декабре 2021 г. По данным компьютерной томографии и магнитно-резонансной томографии: картина единичных вторичных образований в брыжейке тонкой кишки, по ходу нижних брыжеечных сосудов, лимфаденопатия мезентериальных узлов. Признаки спаечного процесса. Образование (14 мм) в области рубца.

Сопутствующее заболевание: миастения, генерализованная форма с преобладанием бульбарных расстройств, IIIA стадия, паранеопластического генеза.

Миастения манифестировала с декабря 2020 г. Беспокоят жалобы на слабость, быструю утомляемость, слабость лицевой мускулатуры, дизартрию, эпизоды затруднения жевания твердой пищи без нарушения глотания. Специальной терапии не получала, компьютерная томография и магнитно-резонансная томография головного мозга без патологии.

В начале января 2022 г. симптомы усилились. Консультирована неврологом, начата терапия: Калимин 240 мг/сут,

Метипред 12 мг/сут. Терапия с хорошим эффектом – слабость скелетных мышц не наблюдается, купировались бульбарные расстройства, оставалась умеренная слабость лицевой мускулатуры.

Пациентка обсуждена на междисциплинарном консилиуме. Определен объем планируемой операции – лапаротомия, адгезиолизис, метастазэктомия из брюшной полости, полная повторная циторедукция. Хороший эффект от проводимой терапии, а также точно выверенный объем и верхний уровень оперативного вмешательства на уровне 5 см выше пупка позволили выбрать спинально-эпидуральную анестезию.

Пациентка продолжила принимать Калимин и Метипред в прежней дозе, без отмены их перед операцией. На дооперационном этапе пациентке корригировали электролитные нарушения в отделении реанимации и интенсивной терапии.

В операционной произведены пункция и катетеризация эпидурального пространства на уровне Th<sub>7</sub>–Th<sub>11</sub>, катетер заведен краниально на глубину 5,0 см, а также пункция спинального пространства на уровне L<sub>11</sub>–L<sub>13</sub>. Эпидуральная анальгезия проводилась ропивакаином 0,2%, спинальный блок – бупивакаином (БлоккоС 5 мг/мл, 2,3 мл). Дополнительной седации не потребовалось.

Выполнены лапаротомия, адгезиолизис, метастазэктомия из брюшной полости (множественные метастазы корня брыжейки тонкой и сигмовидной кишки, а также узел в области нижней брыжеечной артерии), аппендэктомия, полная повторная циторедукция. Кровопотеря 150 мл, продолжительность 1ч 40 мин.

В периоперационном периоде старались избежать применения препаратов из списка ограничений, инфузионная терапия во время операции и в послеоперационном периоде проводилась безмагниевыми растворами, АБ-профилактику проводили цефазолином. Также проводили профилактику наведенной гипотермии.

Признаки спинального блока полностью нивелировались через 4 ч после операции. В послеоперационном периоде продолжена эпидуральная анальгезия. Согласно плану пациентка продолжила прием Калимина и Метипреда в прежних дозах.

Течение послеоперационного периода без осложнений. Усиления симптомов миастении не отмечено. Через 7 дней проведен первый из шести запланированных курсов химиотерапии, и в удовлетворительном состоянии пациентка выписана домой под амбулаторное наблюдение онколога и невролога.

Таким образом, данный клинический пример показывает хороший результат применения спинально-эпидуральной анестезии при выполнении циторедуктивной операции у пациентки с миастенией. При этом не отмечалось значимых нарушений в показателях центральной гемодинамики, не отмечено прогрессирования симптомов миастении. Спинально-эпидуральная анестезия является методом выбора при операциях у таких пациентов. Грамотная предоперационная подготовка, включающая коррекцию электролитных нарушений и плановую терапию миастении, профилактика наведенной гипотермии в операционной и запрет на использование препаратов из списка ограничений – факторы, позволяющие снизить риск развития миастенического криза.

Необходимо отметить, что в ФГБУ «НМИЦ АГП им. акад. В.И. Кулакова» накоплен большой опыт успешного применения регионарной анестезии у пациентов с миастенией различной степени при кесаревом сечении и других операциях в малом тазу и нижнем отделе брюшной полости.

**Раскрытие интересов.** Автор декларирует отсутствие явных и потенциальных конфликтов интересов, связанных с публикацией настоящей статьи.

**Disclosure of interest.** The author declares that he has no competing interests.

**Вклад автора.** Автор декларирует соответствие своего авторства международным критериям ICMJE.

**Author's contribution.** The author declares the compliance of his authorship according to the international ICMJE criteria.

**Источник финансирования.** Автор декларирует отсутствие внешнего финансирования для проведения исследования и публикации статьи.

**Funding source.** The author declares that there is no external funding for the exploration and analysis work.

**Информированное согласие на публикацию.** Пациент подписал форму добровольного информированного согласия на публикацию медицинской информации.


**Consent for publication.** Written consent was obtained from the patient for publication of relevant medical information and all of accompanying images within the manuscript.

### Литература/References

1. Санадзе А.Г. Миастения и миастенические синдромы. М.: ЛитТерра, 2012 [Sanadze AG. Miasteniia i miastenicheskie sindromy. Moscow: LitTerra, 2012 (in Russian)].
2. Гусев Е.И., Коновалов А.Н., Скворцова В.И. Неврология: Национальное руководство. М.: ГЭОТАР-Медиа, 2015 [Gusev EI, Kononov AN, Skvortsova VI. Nevrologiia: Natsional'noe rukovodstvo. Moscow: GEOTAR-Media, 2015 (in Russian)].
3. Лапшина О., Комшина К., Антипенко Е., Густов А. Миастения: современные стратегии лечения. *Врач.* 2017;6:12-5 [Lapshina O, Komshina K, Antipenko E, Gustov A. Miasteniia: sovremennye strategii lecheniia. *Vrach.* 2017;6:12-5 (in Russian)].
4. Jaretzki A 3rd, Barohn RJ, Ernstoff RM, et al. Myasthenia gravis: recommendations for clinical research standards. Task Force of the Medical Scientific Advisory Board of the Myasthenia Gravis Foundation of America. *Neurology.* 2000;55(1):16-23. DOI:10.1212/wnl.55.1.16; PMID: 10891897
5. Груздев В.Е., Горобец Е.С., Кулабухов В.В., и др. Особенности управления миоплегией при полостных онкологических операциях у пациентов с миастенией. *Вестник анестезиологии и реаниматологии.* 2019;16(3):48-54 [Gruzdev VE, Gorobets ES, Kulabukhov VV, et al. Specific management of myasthenia gravis in patients undergoing abdominal cancer surgeries. *Messenger of Anesthesiology and Resuscitation.* 2019;16(3):48-54 (in Russian)]. DOI:10.21292/2078-5658-2019-16-3-48-54
6. Maselli RA. Pathophysiology of myasthenia gravis and Lambert-Eaton syndrome. *Neurol Clin.* 1994;12:285-303.
7. Заболотских И.Б., Белкин А.А., Бутров А.В., и др. Периоперационное ведение пациентов с нервно-мышечными заболеваниями. *Анестезиология и реаниматология.* 2019;1:6-26 [Zabolotskih I, Belkin AA, Butrov AV, et al. Perioperative management of patients with neuromuscular diseases. *Russian Journal of Anaesthesiology and Reanimation = Anesteziologiya i Reanimatologiya.* 2019;1:6-26 (in Russian)].
8. Краснова Т.А., Иванов К.М. Миастения и миастенический синдром: проблема назначения лекарственных средств. *Вятский медицинский вестник.* 2018;4(60):15-20 [Krasnova TA, Ivanov KM. Miasteniia i miastenicheskii sindrom: problema naznachenii lekarstvennykh sredstv. *Viatskii meditsinskii vestnik.* 2018;4(60):15-20 (in Russian)].
9. Blichfeldt-Lauridsen L, Hansen BD. Anesthesia and myasthenia gravis. *Acta Anaesthesiol Scand.* 2012;56:17-22. DOI:10.1111/j.1399-6576.2011.02558.x
10. Fernandes H, Ximenes JLS, Nunes DI, et al. Failure of reversion of neuromuscular block with sugammadex in patient with myasthenia gravis: case report and brief review of literature. *BMC Anesthesiol.* 2019;19:160. DOI:10.1186/s12871-019-0829-0

Статья поступила в редакцию / The article received: 08.06.2022

Статья принята к печати / The article approved for publication: 25.10.2022



OMNIDOCTOR.RU