

Эндометриоз в постменопаузальном периоде (клинический случай)

И.С.Захаров^{✉1}, Л.Н.Петрич², Т.Н.Демьянова², Ю.В.Васютинская², Л.Е.Фетищева², С.Н.Болотова², М.С.Рыкова², Г.Х.Додонова²

¹ФГБОУ ВО «Кемеровский государственный медицинский университет» Минздрава России. 650056, Россия, Кемерово, ул. Ворошилова, д. 22А;

²ГАУЗ «Областная клиническая больница скорой медицинской помощи им. М.А.Подгорбунского». 650000, Россия, Кемерово, ул. Николая Островского, д. 22

В представленном материале описан клинический случай впервые выявленного эндометриоза у женщины, находящейся в постменопаузальном периоде. Распространенность данной патологии у лиц после наступления менопаузы составляет 2–5% с вероятностью малигнизации 0,9%. Однако, несмотря на невысокий риск злокачественности, согласно существующим рекомендациям необходимо проводить оперативное лечение. В представленном случае гистологическое исследование подтвердило наличие эндометриозной ткани в макропрепарате.

Ключевые слова: эндометриоз, постменопаузальный период.

[✉]isza@mail.ru

Для цитирования: Захаров И.С., Петрич Л.Н., Демьянова Т.Н. и др. Эндометриоз в постменопаузальном периоде (клинический случай). Гинекология. 2017; 19 (3): 81–83. DOI: 10.26442/2079-5696_19.3.81-83

Endometriosis in the postmenopausal period (clinical case)

I.S.Zakharov^{✉1}, L.N.Petrich², T.N.Demyanova², Yu.V.Vasyutinskaya², L.E.Fetischeva², S.N.Bolotova², M.S.Rykova², G.H.Dodonova²

¹Kemerovo State Medical University of the Ministry of Health of the Russian Federation. 650056, Russian Federation, Kemerovo, ul. Voroshilova, d. 22a;

²M.A.Podgorbunsky Regional Clinical Hospital Ambulance. 650000, Russian Federation, Kemerovo, ul. Nikolaia Ostrovskogo, d. 22

The presented material describes the clinical case of newly diagnosed endometriosis in a woman who is in the postmenopausal period. The prevalence of this pathology in individuals after the onset of menopause is 2–5% with a malignancy probability of 0.9%. However, in spite of the low risk of malignancy, according to existing recommendations it is necessary to conduct operative treatment. In the presented case, a histological study confirmed the presence of endometrioid tissue in the macro preparation.

Key words: endometriosis, postmenopausal period.

[✉]isza@mail.ru

For citation: Zakharov I.S., Petrich L.N., Demyanova T.N. et al. Endometriosis in the postmenopausal period (clinical case). Gynecology. 2017; 19 (3): 81–83. DOI: 10.26442/2079-5696_19.3.81-83

Эндометриоз является заболеванием, которое прежде всего ассоциируется с периодом деторождения. Именно на отрезке менархе–менопауза в большинстве случаев возникают дебют и прогрессирование клинических проявлений данной патологии [1]. Распространенность эндометриозной болезни у женщин репродуктивного возраста, согласно мнению разных авторов, составляет 2–59% [2–5], другие представляют данные о 80 млн пациенток [6].

Учитывая гормональную обусловленность эндометриозных разрастаний, одно из ведущих мест в механизме патологических изменений занимают эстрогены: в репродуктивном периоде – эстрадиол (наиболее активная форма овариального происхождения), в постменопаузе – эстрон (продукт жировой ткани) [7, 8]. Последний за счет 17β-гидроксисилазы типа 1 может трансформироваться в эстрадиол. В то же время в эндометриозной ткани отсутствует 17β-гидроксистероиддегидрогеназа типа 2, что препятствует обратному превращению [9]. В свою очередь эстрадиол в эндометриозных очагах способствует выработке простагландина E₂, являющегося стимулятором ароматазы. Кроме того, продукты биотрансформации эстрогенов, в частности гидроксиметаболиты, могут способствовать прогрессированию эндометриоза [10, 11]. В частности, изоформа цитохрома P450 – CYP3A4 превращает эстрон в 16-гидроксиэстрон, активность которого в несколько раз превышает таковую у эстрадиола [12]. Возникающая относительная гиперэстрогения может способствовать прогрессированию эндометриозных очагов. Указанные причины могут приводить к отсутствию регрессирования эндометриоза после наступления менопаузы. Распространенность эндометриозной болезни в указанном возрастном биологическом периоде находится в пределах 2–5%. Публикации, посвященные данному явлению, немногочисленны.

V.Klenov и соавт. (2015 г.) опубликовали случай эндометриоза у 65-летней женщины, при этом ранее в возрасте 43 лет ей была проведена гистерэктомия в связи с указанной патологией [13]. M.Morotti и соавт. (2012 г.) проделали исследование, в котором вошли 72 пациентки постменопаузального периода, имеющие эндометриозную болезнь. Обращается внимание на то, что у 11 (15,3%) из них не было отмечено данной патологии в анамнезе [14].

В литературе приводятся клинические случаи эндометриозных гетеротопий в постменопаузе различной локализации, включая экстрагенитальную. S.Choi и соавт. (1999 г.) описали случай эндометриозного поражения кожи [15], также встречаются публикации о эндометриозной обструкции кишечника, мочеочника и печени у женщин постменопаузального периода [16–20].

Интересно то, что нет четкого мнения относительно влияния менопаузальной гормональной терапии на течение эндометриоза у женщин в постменопаузе. Ряд авторов считают, что назначение монотерапии эстрогенами может приводить к реактивации и даже образованию эндометриозных очагов de novo [21]. В то же время опубликованный в 2017 г. метаанализ не дал четкого ответа на вопрос о роли менопаузальной гормональной терапии в прогрессировании эндометриоза и связи с малигнизацией процесса [22]. Несмотря на то что частота малигнизации эндометриозных образований находится в пределах 0,9%, необходимо проявлять онкологическую настороженность [21].

Учитывая перечисленное, заслуживает внимания клинический случай эндометриоза у женщины, который был впервые выявлен в постменопаузе.

Клинический случай

6 июня 2017 г. в гинекологическое отделение Областной клинической больницы скорой медицинской помощи

Рис. 1. Внешний вид объемного образования при выполнении лапароскопии.

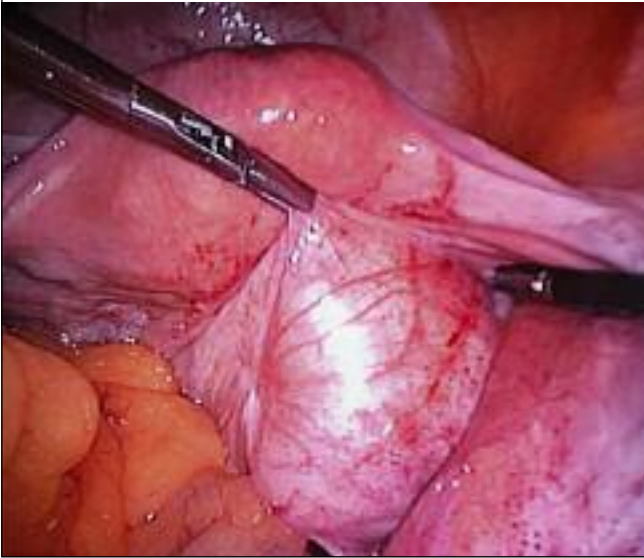
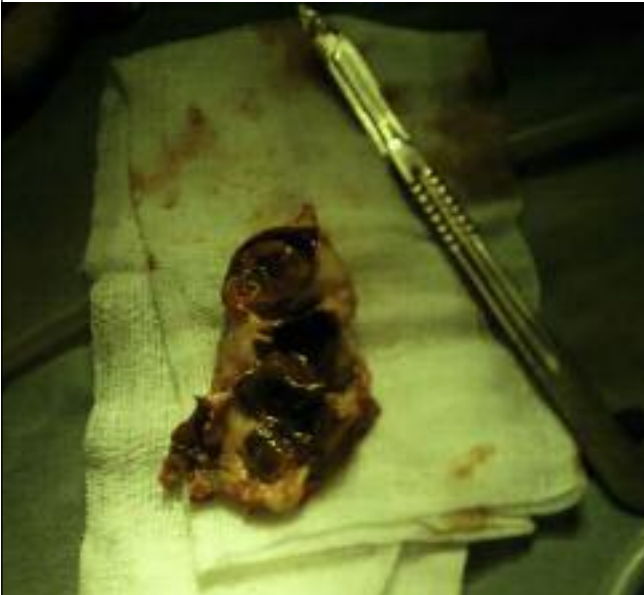

Рис. 2. Макропрепарат (полости с эндометриоидным содержимым).



им. М.А.Подгорбунского г. Кемерово поступила женщина Т., 58 лет. В апреле 2017 г. при проведении ультразвукового исследования высказано подозрение на наличие опухоли правого яичника.

В анамнезе – гипертоническая болезнь 2-й степени, риск 3, компенсация. Паритет: 4 беременности, из которых 2 завершились срочными родами, а 2 – медицинскими абортми. В настоящее время – постменопауза длительностью 5 лет. В связи с подозрением на опухоль у женщины в постменопаузальном периоде принято решение об оперативном лечении.

7 июня 2017 г. при лапароскопическом доступе обнаружено следующее: в брюшной полости выпота нет; матка нормальных размеров, мышечной консистенции; яичники нормальных размеров с обеих сторон, визуально не изменены; обе маточные трубы нормальных размеров, несколько извиты, ампулярные отделы свободные, фимбрии розовые, отделяемого из маточных труб нет; справа от матки забрюшинно располагалось объемное образование размером 8×8 см, мягкоэластической консистенции, с плотной соединительнотканной капсулой; на брюшине, покрывающей образование, – эндометриоидные очаги

(рис. 1). Органы брюшной полости визуальнo не изменены. Брюшина над образованием вскрыта, опухоль тупо вылушена из подлежащих тканей; плотная, фиброзная ножка, соединяющая опухоль с ребром матки справа, пересечена после биполярной коагуляции. Из брюшной полости опухоль извлечена в контейнер и отправлена на патолого-гистологическое исследование. Брюшная полость промыта 0,9% раствором хлорида натрия. В малый таз через левое троакарное отверстие введен контрольный трубчатый ПВХ-дренаж. Наложены швы на кожу. Асептическая повязка. Моча по катетеру – светлая, 100 мл.

Макропрепарат представлял опухоль из плотной фиброзной ткани и содержал три полости размером до 2–3 см, заполненные густым содержимым шоколадного цвета (рис. 2).

После выполнения операции был сформирован следующий диагноз – забрюшинная эндометриома малого таза. Обращает на себя внимание, что в течение жизни (включая репродуктивный период) данных об эндометриозе не выявлялось.

При выполнении патолого-гистологического исследования диагноз эндометриоза был подтвержден.

Послеоперационный период каких-либо особенностей не имел, и женщина в удовлетворительном состоянии 15 июня была выписана из стационара для амбулаторного наблюдения.

Литература/References

1. Адамьян Л.В., Кулаков В.И., Андреева Е.Н. Эндометриозы. Руководство для врачей. М.: Медицина, 2006. / *Adamyan L.V., Kulakov V.I., Andreyeva Ye.N. Endometriozy. Rukovodstvo dlya vrachey. M.: Meditsina, 2006. [in Russian]*
2. Гинекология. Под. ред. В.Е.Радзинского, А.М.Фукса. М.: GEOTAR-Media, 2014. / *Ginekologiya. Pod. red. V.Ye.Radzinskogo, A.M.Fuksa. M.: GEOTAR-Media, 2014. [in Russian]*
3. Dunselman GA, Vermeulen N, Becker C. ESHRE guideline: management of women with endometriosis. *Hum Reprod* 2014; 29 (3): 400–12.
4. Hudelist G, Fritzer N, Thomas A. Diagnostic delay for endometriosis in Austria and Germany: causes and possible consequences. *Hum Reprod* 2012; 27 (12): 3412–6.
5. Лапина И.А., Доброхотова Ю.Э., Гаврилов М.В. и др. Современные возможности лечения эндометриоидных кист яичников. *Гинекология*. 2017; 19 (1): 42–5. / *Lapina I.A., Dobrokhotova Yu.E., Gavrilov M.V. et al. Modern possibilities of ovarian endometrioid cyst treatment. Gynecology*. 2017; 19 (1): 42–5. [in Russian]
6. Inceboz U. Endometriosis after menopause. *Womens Health (Lond)* 2015; 11 (5): 711–5.
7. Streuli I, Gaitzsch H, Wenger JM, Petignat P. Endometriosis after menopause: physiopathology and management of an uncommon condition. *Climacteric* 2017; 20 (2): 138–43.
8. Matsushima T, Asakura H. Huge ovarian endometrioma that grew after menopause: Case report. *J Obstet Gynaecol Res* 2016; 42 (3): 350–2.
9. Bulun SE, Gurates B, Fang Z. Mechanisms of excessive estrogen formation in endometriosis. *J Reprod Immunol* 2002; 55 (1–2): 21–33.
10. Hadfield RM, Manek S, Weeks DE et al. Linkage and association studies of the relationship between endometriosis and genes encoding the detoxification enzymes GSTM1, GSTT1 and CYP1A1. *Mol Hum Reprod* 2001; 7 (11): 1073–8.
11. Daly AK. Polymorphic Variants of Cytochrome P450: Relevance to Cancer and Other Diseases. *Adv Pharmacol* 2015; 74: 85–111.
12. Черняк Ю.И., Колесников С.И., Черняк Е.В. Цитохром P450: основные представления, методы исследования, значение для практической медицины. Иркутск, 2014. / *Cherniak Yu.I., Kolesnikov S.I., Cherniak E.V. Tsitokhrom R450: osnovnyye predstavleniya, metody issledovaniya, znachenie dlya prakticheskoy meditsiny. Irkutsk, 2014. [in Russian]*
13. Klenov VE, Potretzke TA, Sehn JK, Thaker PH. Postmenopausal Invasive Endometriosis Requiring Suprlevator Pelvic Exenteration. *Obstet Gynecol* 2015; 126 (6): 1215–8.
14. Morotti M, Remorgida V, Venturini PL, Ferrero S. Endometriosis in menopause: a single institution experience. *Arch Gynecol Obstet* 2012; 286 (6): 1571–5.
15. Choi SW, Lee HN, Kang SJ, Kim HO. A case of cutaneous endometriosis developed in postmenopausal woman receiving hormonal replacement. *J Am Acad Dermatol* 1999; 41 (2 Pt. 2): 327–9.

16. Deval B, Rafii A, Dachez Felce M et al. Sigmoid endometriosis in a postmenopausal woman. *Am J Obstet Gynecol* 2002; 187 (6): 1723–5.
17. Popoutchi P, dos Reis Lemos CR, Silva JC et al. Postmenopausal intestinal obstructive endometriosis: case report and review of the literature. *Sao Paulo Med J* 2008; 126 (3): 190–3.
18. Beuke M, Dablen R, Fisch M. Distal stenosis of the ureter due to extrinsic endometriosis in a postmenopausal woman. *Aktuelle Urol* 2006; 37 (2): 143–4.
19. Pugliese JM, Peterson AC, Philbrick JH Jr, Allen RC Jr. Ureteral endometriosis in patients after total abdominal hysterectomy: presentation and diagnosis: a case series. *Urology* 2006; 67 (3): 622.
20. Goldsmith PJ, Ahmad N, Dasgupta D et al. Case hepatic endometriosis: a continuing diagnostic dilemma. *HPB Surg* 2009; 407206.
21. Эндометриоз: диагностика, лечение и реабилитация. Федеральные клинические рекомендации по ведению больных. М., 2013. / Endometrioz: diagnostika, lecheniye i reabilitatsiya. Federal'nyye klinicheskiye rekomendatsii po vedeniyu bol'nykh. M., 2013. [in Russian]
22. Gemmell LC, Webster KE, Kirtley S et al. The management of menopause in women with a history of endometriosis: a systematic review. *Hum Reprod Update* 2017; 11: 1–20.

СВЕДЕНИЯ ОБ АВТОРАХ

Захаров Игорь Сергеевич – канд. мед. наук, доц. каф. акушерства и гинекологии №1 ФГБОУ ВО КемГМУ. E-mail: isza@mail.ru

Петрич Любовь Никитична – врач отд-ния гинекологии ГАУЗ «ОКБСМП им. М.А.Подгорбунского»

Демьянова Тамара Николаевна – зав. отд-нием гинекологии ГАУЗ «ОКБСМП им. М.А.Подгорбунского»

Васютинская Юлия Валерьевна – зам. глав. врача по акушерско-гинекологической помощи ГАУЗ «ОКБСМП им. М.А.Подгорбунского»

Фетищев Лариса Егоровна – врач отд-ния гинекологии ГАУЗ «ОКБСМП им. М.А.Подгорбунского»

Болотова С.Н. – врач гинекологического отд-ния ГАУЗ «ОКБСМП им. М.А.Подгорбунского»

Рыкова Марина Сергеевна – врач отд-ния гинекологии ГАУЗ «ОКБСМП им. М.А.Подгорбунского»

Додонова Гульнара Хайрулловна – врач отд-ния гинекологии ГАУЗ «ОКБСМП им. М.А.Подгорбунского»