

# Диагностика и тактика ведения пациенток с истмико-цервикальной недостаточностью

Ю.Э.Доброхотова<sup>✉1</sup>, Е.И.Боровкова<sup>1</sup>, С.А.Залеская<sup>1</sup>, Е.А.Нагайцева<sup>2</sup>, Д.П.Раба<sup>3</sup>

<sup>1</sup>ФГБОУ ВО «Российский национальный исследовательский медицинский университет им. Н.И.Пирогова» Минздрава России. 117997, Россия, Москва, ул. Островитянова, д. 1;

<sup>2</sup>ГБУЗ «Городская клиническая больница №40» Департамента здравоохранения г. Москвы. 129301, Россия, Москва, ул. Касаткина, д. 7;

<sup>3</sup>ФГБОУ ВО «Московский государственный медико-стоматологический университет им. А.И.Евдокимова» Минздрава России. 127473, Россия, Москва, ул. Делегатская, д. 20, стр. 1

Статья посвящена методам диагностики, возможностям терапии и алгоритмам ведения пациенток с истмико-цервикальной недостаточностью (ИЦН). Факторами риска развития ИЦН являются приобретенные и врожденные аномалии шейки матки. Диагноз правомочен только во время беременности. Укорочение длины шейки матки менее 25 мм свидетельствует о наличии ИЦН и риске преждевременных родов. Оптимальными сроками для первичной оценки длины шейки матки являются 16–20 нед. При длине шейки матки более 25 мм, но менее 30 мм с профилактической целью с 19 до 34 нед назначается микронизированный прогестерон по 200 мг во влагалище. При выявлении ИЦН в сроки после 24 нед методом выбора являются назначение микронизированного прогестерона и установка разгрузочного акушерского pessaria. Укорочение длины шейки матки в сроки до 24 нед беременности является показанием для хирургической коррекции и скерляжа с последующей терапией микронизированным прогестероном. Применение дифференцированного алгоритма ведения пациенток с ИЦН снижает вероятность неожиданных преждевременных родов и неонатальной заболеваемости и смертности.

**Ключевые слова:** истмико-цервикальная недостаточность, преждевременные роды, невынашивание беременности, скерляж, акушерский pessарий, микронизированный прогестерон, цервикометрия, эластометрия.

✉ pr.dobrohotova@mail.ru

**Для цитирования:** Доброхотова Ю.Э., Боровкова Е.И., Залеская С.А. и др. Диагностика и тактика ведения пациенток с истмико-цервикальной недостаточностью. Гинекология. 2018; 20 (2): 41–45. DOI: 10.26442/2079-5696\_2018.2.41-45

## Diagnosis and management patients with cervical insufficiency

Yu.E.Dobrokhotova<sup>✉1</sup>, E.I.Borovkova<sup>1</sup>, S.A.Zalesskaya<sup>1</sup>, E.A.Nagaitseva<sup>2</sup>, D.P.Raba<sup>3</sup>

<sup>1</sup>N.I.Pirogov Russian National Research Medical University of the Ministry of Health of the Russian Federation. 117997, Russian Federation, Moscow, ul. Ostrovitianova, d. 1;

<sup>2</sup>City Clinical Hospital №40 of the Department of Health of the Russian Federation. 129301, Russian Federation, Moscow, ul. Kasatkina, d. 7;

<sup>3</sup>A.I.Evdokimov Moscow State University of Medicine and Dentistry of the Ministry of Health of the Russian Federation. 127473, Russian Federation, Moscow, ul. Delegateskaia, d. 20, str. 1

The article is devoted to diagnostic methods, therapy possibilities and algorithms of management of patients with cervical insufficiency. Risk factors for the development of isthmico-cervical insufficiency are the acquired and congenital anomalies of the cervix. The diagnosis is only valid during pregnancy. Shortening the length of the cervix <25 mm indicates the presence of cervical insufficiency and the risk of premature birth. The optimal timing for the initial evaluation of cervical length are from 16 to 20 weeks. At length of a neck of a uterus more than 25 mm, but less than 30 mm with the preventive purpose from 19 to 34 weeks assigned micronized progesterone 200 mg in the vagina. Identification of cervical insufficiency after 24 weeks the method of choice is the appointment of micronized progesterone and the installation of unloading obstetric pessarium. Shortening of cervical length before 24 weeks of gestation is an indication for cerclage, with subsequent treatment of the micronized progesterone. The use of a differentiated algorithm for management of patients with cervical insufficiency reduces the likelihood of unexpected premature birth and neonatal morbidity and mortality.

**Key words:** isthmico-cervical insufficiency, preterm labor, miscarriage, cerclage, obstetric pessaries, micronized progesterone, cervicometria, elastography.

✉ pr.dobrohotova@mail.ru

**For citation:** Dobrokhotova Yu.E., Borovkova E.I., Zalesskaya S.A. et al. Diagnosis and management patients with cervical insufficiency. Gynecology. 2018; 20 (2): 41–45. DOI: 10.26442/2079-5696\_2018.2.41-45

**П**реждевременные роды являются важной медико-социальной проблемой, решение которой позволит не только улучшить здоровье населения, но и снизить частоту ранней неонатальной смертности и инвалидности. В структуре причин невынашивания беременности выделяют эндокринные (20%), аутоиммунные (20%), анатомические (16%), инфекционные (9%) и транслокационные (3%). Однако порядка 43% случаев преждевременных родов происходит по неустановленным причинам, входя в группу идиопатических [1].

Среди потенциально предотвратимых факторов обособленно стоит истмико-цервикальная недостаточность (ИЦН). Термин ИЦН подразумевает нарушение запирающей способности шейки матки, проявляющееся ее безболезненным укорочением и открытием, с последующим досрочным прерыванием беременности [2]. Частота ИЦН составляет от 0,2 до 2%, однако в группе пациенток с преждевременными родами в сроки 22–32 нед она достигает 40% [3].

В основе развития ИЦН лежат приобретенные (разрывы, конизация, инфекционное поражение) или врожденные изменения шейки матки: пороки развития, дисплазия соединительной ткани недифференцированная и синдромальная (синдром Элерса–Данлоса) [4, 5]. Наличие в анамнезе указаний на перенесенное хирургическое лечение

шейки матки, выявленные пороки развития или досрочное прерывание предыдущих беременностей свидетельствует только о наличии риска невынашивания в связи с возможной ИЦН, но не является основанием для формулировки диагноза [6, 7].

Диагноз ИЦН правомочен только во время беременности, вне беременности он не может быть подтвержден или опровергнут. Ранее предложенные методы оценки замыкающей функции шейки матки (расширители Гегара, гистероскопия) не являются достоверными, но в ряде случаев позволяют выявить пороки развития и другие заболевания матки (табл. 1) [8].

Клинически формирование ИЦН может сопровождаться чувством тяжести в малом тазу и болями в поясничной области. Кроме того, возможно изменение количества и цвета влагалищных выделений с прозрачного, белого или светло-желтого на розовый, темный или сукровичный. Наиболее часто ИЦН манифестирует в промежутке между 14 и 20-й неделями беременности [3, 9–11].

### Диагностика ИЦН

Диагноз ИЦН основывается на совокупности результатов клинического осмотра и трансвагинального ультразвукового исследования (УЗИ). Ультразвуковая цервикометрия

Таблица 1. Балльная оценка шейки матки вне беременности (по В.Бернату)		
Признаки	Балльная оценка	
	1 балл	2 балла
ДШМ, см	>2	<2
Проходимость цервикального канала для Гегара №6	Непроходим	Проходим
Открытие внутреннего зева, см	<0,5	>0,5
Примечание. Сумма баллов 4–6 является показанием для хирургической коррекции ИЦН во время беременности.		

максимально информативна в 16–24 нед и только при помощи трансвагинального исследования. Длина сомкнутой части цервикального канала в эти сроки должна превышать 30 мм. До 16 и после 30–32 нед значимость метода ограничена и на первый план выходит клиническая оценка состояния родовых путей [3, 10].

Укорочение длины шейки матки (ДШМ) <25 мм в сроках до 24 нед свидетельствует о значимом риске невынашивания беременности. Ведущие международные организации по пренатальной медицине (Фонд медицины плода и Международное общество ультразвука в акушерстве и гинекологии) рекомендуют оценивать ДШМ начиная с 14 нед [11]. При этом обязательно должны соблюдаться следующие правила [2, 11–14]:

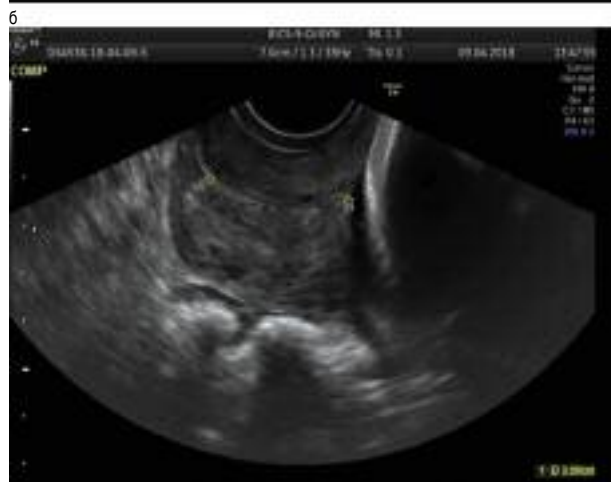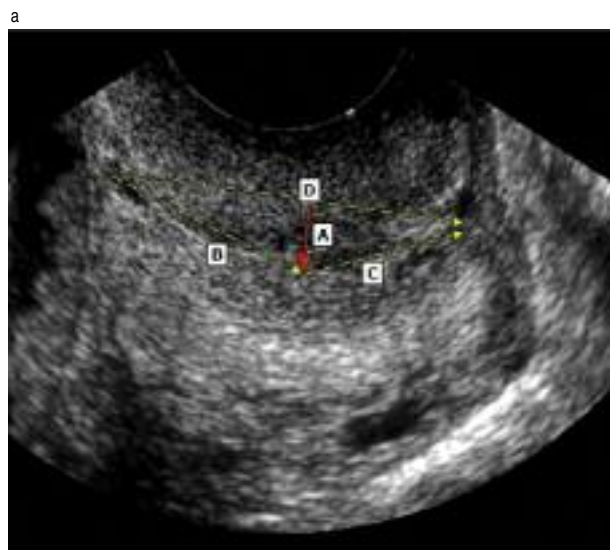
- УЗИ проводится только трансвагинальным доступом;
- мочевого пузыря должен быть опорожнен;
- не должно оказываться давление датчиком на шейку матки;
- шейка матки должна занимать до 75% площади изображения;
- должен визуализироваться нижний полюс мочевого пузыря беременной;
- толщина передней и задней губы шейки матки должна быть примерно одинаковой;
- линия цервикального канала должна выглядеть немного вогнутой за счет датчика, находящегося в переднем своде влагалища.

При прямолинейной форме цервикального канала его длина измеряется как размер от наружного к внутреннему зеву. Однако чаще всего цервикальный канал имеет изогнутую форму, и в случае отклонения линии канала от прямой более чем на 5 мм измерение складывается из суммы 2 прямых отрезков (рис. 1) [2].

При многоплодной беременности ДШМ не является критерием оценки риска невынашивания, поскольку патогенез преждевременных родов при многоплодии в большинстве случаев не связан с ИЦН [15, 16].

При постановке диагноза ИЦН имеет значение не только длина сомкнутой части цервикального канала, но и консистенция шейки матки. Оценить плотность тканей шейки

Рис. 1: а – измерение длины сомкнутой части цервикального канала; б – измерение длины сомкнутой части цервикального канала при отклонении от прямой менее 5 мм.

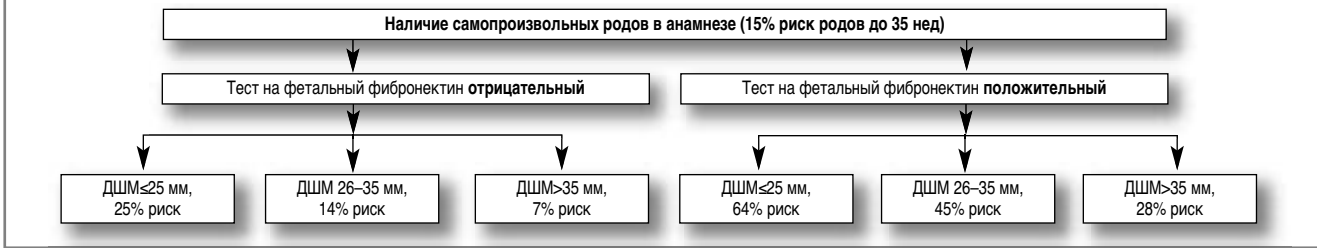


Примечание. А – отклонение линии канала от прямой более 5 мм, В и С – два отрезка линии измерения сомкнутой части цервикального канала, D – прямая линия от наружного до внутреннего зева, относительно которой оценивается степень отклонения цервикального канала.

Рис. 2. Эластометрия – качественный и количественный способ оценки жесткости тканей шейки матки: а – качественные показатели жесткости тканей шейки матки; б – количественные показатели жесткости тканей шейки матки.

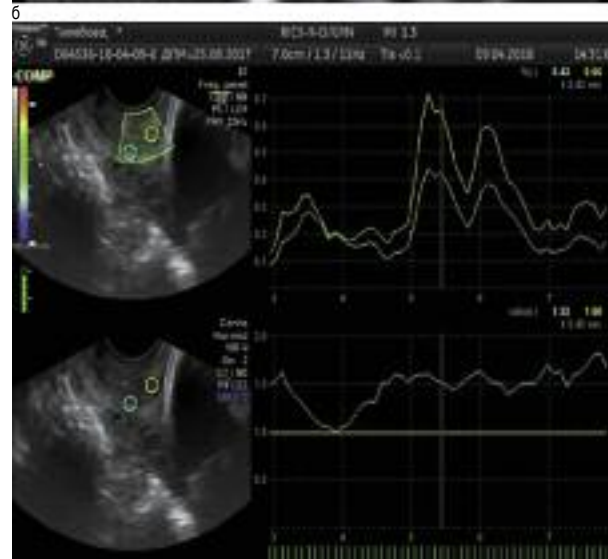
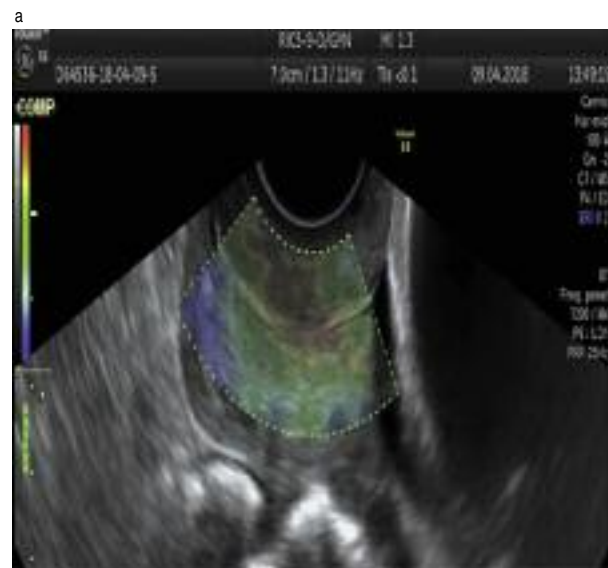
Рис. 3. Комбинированный подход к прогнозированию риска развития преждевременных родов.



возможно при акушерском осмотре с применением шкалы Бишопа, а также с помощью ультразвуковой эластографии, применяемой с этой целью с 2007 г. [17]. Эластография – это технология ультразвукового сканирования, позволяющая провести оценку тканевой эластичности (жесткости) в реальном времени. Суть метода заключается в способности биологических тканей деформироваться при приложении внешней силы. Степень деформируемости тканей напрямую зависит от их гистологической структуры. Чем мягче ткань, тем легче она меняет свою форму. Ультразвуковой сигнал возвращается из более мягких тканей быстрее, чем из твердых, после деформации, что отражается в масштабе цветов-оттенков. Для аппаратов ультразвуковой диагностики разработана специальная цветовая шкала эластичности (жесткости), по которой степень деформации соответствует определенному цвету: легкосмещаемые мягкие ткани кодируются красным цветом, ткани со средней смещаемостью – зеленым цветом, трудносмещаемые плотные – синим цветом (рис. 2) [18, 19].

Кроме качественной цветовой оценки полученных результатов используются цифровые параметры. Коэффициент деформации представляет собой разницу в смещении, полученном в зоне исследования, к контрольной зоне. Эластография дает информацию о внутренней жесткости выбранного участка шейки матки. Это тот параметр, который невозможно оценить при ручном исследовании. На сегодняшний день ультразвуковая эластография представляется весьма перспективным методом оценки шейки матки на всех этапах беременности. Данные, полученные с помощью эластографии, позволяют прогнозировать вероятность преждевременных родов и прерывания беременности в сроки до 22 нед [19–21].

Среди множества лабораторных тестов, прогностическая значимость которых доказана, наиболее широкое распространение получил тест на определение фетального фибронектина. Совместное использование данного теста и цервикометрии увеличивает их чувствительность и специфичность (рис. 3). Получение двух подряд отрицательных результатов теста свидетельствует о крайне низкой вероятности (~1%) преждевременных родов в течение ближайших 2 нед [22, 23].

Комбинированное использование цервикометрии и теста на фетальный фибронектин позволяет более точно прогнозировать риск развития преждевременных родов. В случае если в 23 нед беременности длина сомкнутой части цервикального канала была более 15 мм, риск преждевременных родов до 32 нед не превышает 4%. Однако при развитии клинических проявлений угрожающих преждевременных родов и длине цервикального канала менее 15 мм вероятность того, что роды произойдут в ближайшие 7 дней, достигает 49%. А в случае ДШМ > 15 мм риск снижается

до 1%! При этом определение положительного теста на фетальный фибронектин в цервикальной слизи свидетельствует о том, что роды произойдут через 7–10 дней [24].

### Ведение беременных с ИЦН

Тактика ведения пациенток с ИЦН определяется прежде всего сроком гестации и данными анамнеза. В случае уже диагностированной ИЦН в зависимости от срока беременности решается вопрос или о хирургической ее коррекции, или о применении разгрузочного акушерского pessaria. Всем пациенткам вне зависимости от выбранной тактики назначается терапия микронизированным прогестероном интравагинально до 34 нед [16, 22].

При наличии преждевременных родов в анамнезе и/или потере беременности во II триместре проведение УЗИ и цервикометрии начинают с 12–14 нед с целью своевременной диагностики ИЦН. При выявлении укорочения длины сомкнутой части цервикального канала менее 25 мм методом выбора является хирургическая коррекция (серкляж); табл. 2. При ДШМ более 25 мм с профилактической целью с 19 до 34 нед назначается микронизированный прогестерон по 200 мг во влагалище. Назначение вагинального прогестерона женщинам с укороченной шейкой матки снижает вероятность неожиданности преждевременных родов и неонатальной заболеваемости и смертности, а также является экономически эффективным [25, 26].

Пациенткам без отягощенного анамнеза, согласно приказу Минздрава России от 12.11.2012 №572н «Об утверждении Порядка оказания медицинской помощи по профилю “акушерство и гинекология (за исключением использования вспомогательных репродуктивных технологий)”», ультразвуковая оценка ДШМ проводится в сроки скринингового морфологического исследования плода (18–24 нед) [2].

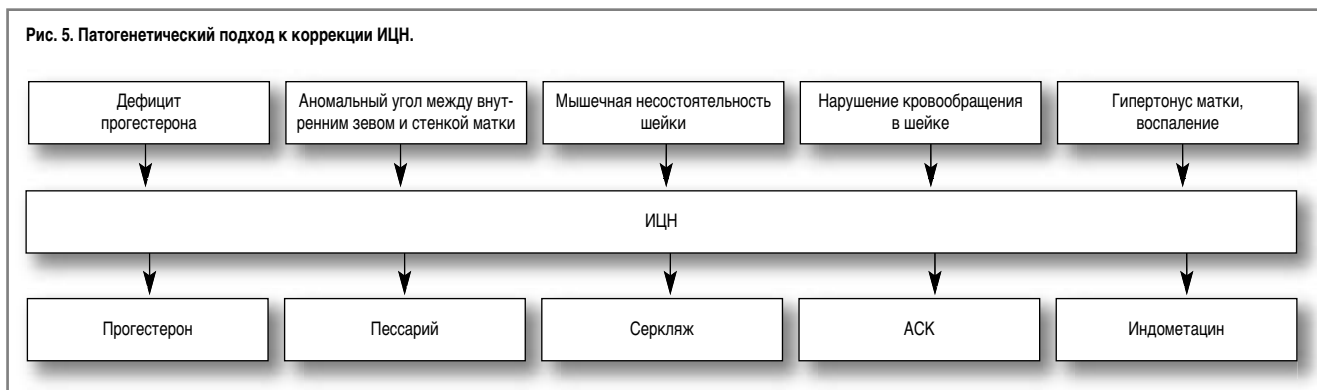
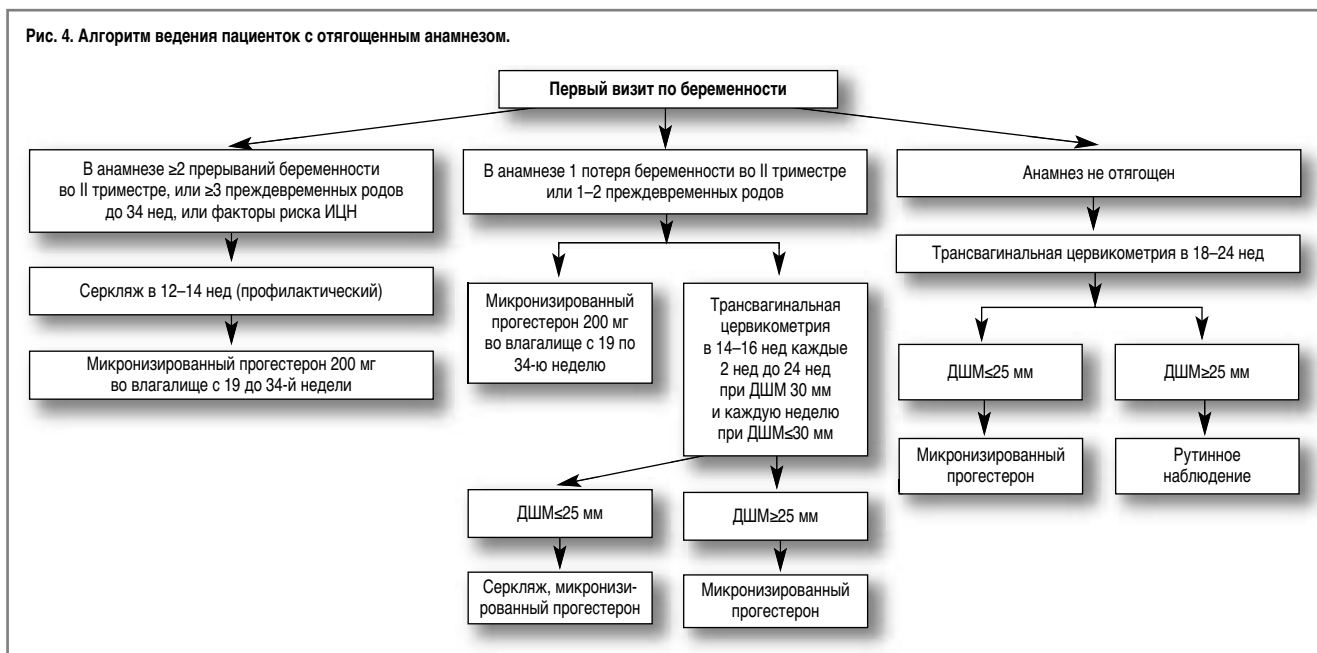
При выявлении укорочения шейки матки до 26–30 мм показано проведение еженедельной цервикометрии и теста на фетальный фибронектин. При укорочении шейки матки менее 25 мм в сроках до 24 нед беременности целесообразно проведение хирургической коррекции ИЦН с последующей терапией микронизированным прогестероном по 200 мг интравагинально до 34 нед. После 24 нед беременности швы на шейку матки не накладывают и методом выбора становятся применение микронизированного прогестерона и использование акушерского pessaria (рис. 4) [10, 22, 24].

С учетом разных факторов, приводящих к формированию ИЦН, был разработан дифференцированный подход к выбору тактики ведения пациенток (рис. 5) [3, 11, 24].

Пациенткам с нарушенной запирающей функцией шейки матки, которая сформировалась по причине ранее перенесенных травм (конизация, разрыв шейки матки в

Таблица 2. Кратность проведения цервикометрии в группах риска

Анамнез	Сроки УЗИ	Частота исследований
Потеря беременности в 14–27 нед	14–24 нед	Каждые 2 нед при ДШМ > 30 мм При ДШМ 25–29 мм – 1 раз в неделю Дополнительно: ДШМ < 25 мм (до 24–25 нед) – микронизированный прогестерон ± серкляж ДШМ < 15 мм (до 24–25 нед) – серкляж + микронизированный прогестерон ДШМ < 20 мм (после 25 нед) – микронизированный прогестерон ± pessaria ± АК 75 мг/сут
Преждевременные роды в 28–36 нед	16–24 нед	
Анамнез не отягощен	18–24 нед однократно	Однократно



родах, многократные внутриматочные вмешательства, врожденная несостоятельность), методом выбора является хирургическая коррекция с применением микронизированного прогестерона. По результатам систематического обзора, включившего независимое исследование, 2 проспективных и 7 ретроспективных когортных исследований, было доказано, что наложение серкляжа пациенткам с ИЦН и видимыми оболочками увеличивает вероятность благоприятного исхода беременности (неонатальная выживаемость с серкляжем 71% против 43% с применением только выжидательной тактики) [27]. Наложение швов на шейку матки не проводится при наличии признаков внутриутробной инфекции, кровотечения и отсутствии условий [25].

В случае выявления аномального угла между внутренним зевом шейки матки и стенкой матки целесообразно применять разгрузочный акушерский пессарий. Пессарии предназначены для изменения оси цервикального канала и смещения веса содержимого матки с шейки. Изменяя угол шейки матки, пессарий также препятствует раскрытию внутреннего зева и таким образом обеспечивает защиту от инфекции [24].

В 2012 г. было опубликовано исследование, показавшее, что эффективность пессария схожа с серкляжем и вагинальным прогестероном [1, 24]. Исследование включило 385 женщин с укороченной шейкой матки ( $\leq 25$  мм) в сроках от 20 до 23 нед с пессарием или без него [27]. У 89% раньше не наблюдалось преждевременных родов, и им не накладывали серкляж и не назначали прогестерон. Группа женщин с пессарием имела меньший процент преждевременных родов до 28 нед – 4 (2%) из 190 с пессарием против 16 (8%) из 190 – и до 34 нед – 12 (6%) из 190 против 51 (27%) из 190. Не было отмечено никаких побочных эффек-

тов, кроме выделений из влагалища и легкого дискомфорта при введении пессария. Использование пессария женщинами с укороченной шейкой матки может увеличить продолжительность беременности. Однако не рекомендуется использовать пессарий вместо серкляжа или прогестерона, так как исследования 2013 г. не подтвердили его большую эффективность [24, 27].

**Нестероидные противовоспалительные препараты.** В ходе 3 независимых исследований было выявлено, что использование индометацина при укорочении шейки матки в сроках 14–27 нед не снижает вероятность преждевременных родов до 35 нед, но снижает вероятность родов до 24 нед [26]. Чаще всего терапию с применением нестероидных противовоспалительных препаратов проводят перед хирургической коррекцией ИЦН. Назначается индометацин по 50 мг внутрь каждые 6 ч в течение 48 ч. Препарат может быть использован до 32 нед, после чего его применение увеличивает риск преждевременного закрытия артериального протока у плода и нецелесообразно.

Использование низких доз ацетилсалициловой кислоты (АСК) при нарушении микроциркуляции в тканях шейки матки, выявленных при ультразвуковой эластометрии и цветовом доплеровском картировании, является эффективным и безопасным, однако в качестве самостоятельного метода терапии используется редко [28].

**Образ жизни.** Изменение образа жизни пациенток с ИЦН не показало должного результата, все же рекомендуется придерживаться постельного режима, ограничить физические упражнения и воздерживаться от половых контактов. Доказанным является курение как самостоятельный фактор риска развития преждевременных родов, но он не ассоциирован с формированием ИЦН [3].

## Заключение

ИЦН является самостоятельным и значимым фактором риска невынашивания беременности. Своевременная диагностика в большинстве случаев позволяет или полностью предотвратить преждевременные роды, или пролонгировать беременность до достижения плодом периода жизнеспособности.

В основе оказания качественной медицинской помощи пациенткам из группы риска по преждевременным родам лежат тщательный сбор анамнеза с оценкой всех значимых факторов, исключение или подтверждение наличия дисплазии соединительной ткани, раннее проведение цервикометрии и эластометрии для оценки замыкательной функции шейки матки. Беременным из группы высокого риска целесообразно рассматривать вопрос или о проведении профилактического серкляжа с последующей терапией микронизированным прогестероном, или о применении монотерапии прогестероном под контролем показателей цервикометрии. Хирургическая коррекция ИЦН оптимальна в сроках до 24 нед, а перед ее проведением эффективно использование индометацина в течение 48 ч. В случае поздней диагностики ИЦН методом выбора становится комбинирование разгрузочного акушерского pessaria и интравагинального введения микронизированного прогестерона. Сроки применения микронизированного прогестерона пересмотрены, и в настоящее время длительность применения препарата составляет от 19 до 34 нед. Разгрузочный акушерский pessарий, так же как и швы с шейки матки, должен быть удален в 37 нед беременности.

Повсеместное внедрение алгоритма ведения пациенток с ИЦН с учетом критериев диагностики данного состояния по данным ультразвуковой цервикометрии и эластометрии может позволить значительно снизить частоту развития очень ранних и ранних преждевременных родов.

## Литература/References

- McQueen DB, Bernardi LA, Stephenson MD. Chronic endometritis in women with recurrent early pregnancy loss and/or fetal demise. *Fertil Steril* 2014; 101 (4): 1026–30.
- Буланов МН. Ультразвуковая диагностика заболеваний шейки матки. М.: Видар-М, 2017. / Bulanov M.N. Ultrazvukovaja diagnostika zabolevanii sbeiki matki. M.: Vidar-M, 2017. [in Russian]
- American College of Obstetricians and Gynecologists. ACOG Practice Bulletin No.142: Cerclage for the management of cervical insufficiency. *Obstet Gynecol* 2014; 123: 372.
- Rackow BW, Arici A. Reproductive performance of women with mllerian anomalies. *Curr Opin Obstet Gynecol* 2007; 19: 229.
- Shab PS, Zao J; Knowledge Synthesis Group of Determinants of preterm/LBW births. Induced termination of pregnancy and low birth weight and preterm birth: a systematic review and meta-analyses. *BJOG* 2009; 116: 1425.
- Vyas NA, Vink JS, Gbidini A et al. Risk factors for cervical insufficiency after term delivery. *Am J Obstet Gynecol* 2006; 195: 787.
- Warren JE, Silver RM, Dalton J et al. Collagen I $\alpha$ 1 and transforming growth factor- $\beta$  polymorphisms in women with cervical insufficiency. *Obstet Gynecol* 2007; 110: 619.
- Сидельникова ВМ. Привычная потеря беременности. М.: Триада-Х, 2000. / Sidelnikova V.M. Privychnaja poterja beremennosti. M.: Triada-Kb, 2000. [in Russian]
- Chan YY, Jayaprakasan K, Tan A et al. Reproductive outcomes in women with congenital uterine anomalies: a systematic review. *Ultrasound Obstet Gynecol* 2011; 38: 371.
- Romero R, Lockwood CJ. Pathogenesis of spontaneous preterm labor. In: Creasy RK, Resnik R, Iams JD et al. (Eds). *Creasy&Resnik's Maternal Fetal Medicine*. Saunders, 2009.
- Society for Maternal-Fetal Medicine Publications Committee, with assistance of Vincenzo Bergella. Progesterone and preterm birth prevention: translating clinical trials data into clinical practice. *Am J Obstet Gynecol* 2012; 206: 376.
- Bergella V, Rafael TJ, Szychowski JM et al. Cerclage for short cervix on ultrasonography in women with singleton gestations and previous preterm birth: a meta-analysis. *Obstet Gynecol* 2011; 117: 663.
- Bergella V, Mackeen AD. Cervical length screening with ultrasound-indicated cerclage compared with history-indicated cerclage for prevention of preterm birth: a meta-analysis. *Obstet Gynecol* 2011; 118: 148.
- Iams JD, Cebrik D, Lynch C et al. The rate of cervical change and the phenotype of spontaneous preterm birth. *Am J Obstet Gynecol* 2011; 205: 130.
- Bergella V, Figueroa D, Szychowski JM et al. 17- $\alpha$ -hydroxyprogesterone caproate for the prevention of preterm birth in women with prior preterm birth and a short cervical length. *Am J Obstet Gynecol* 2010; 202: 351.e1.
- Rafael TJ, Mackeen AD, Bergella V. The effect of 17 $\alpha$ -hydroxyprogesterone caproate on preterm birth in women with an ultrasound-indicated cerclage. *Am J Perinatol* 2011; 28: 389.
- Myers KM, Feltovich H, Mazza E et al. The mechanical role of the cervix in pregnancy. *J Biomech* 2015; 48 (9): 1511–23.
- Shiina T, Nightingale KR, Palmeri ML et al. WFUMB guidelines and recommendations for clinical use of ultrasound elastography: Part 1: basic principles and terminology. *Ultrasound Med Biol* 2015; 41 (5): 1126–47.
- Thomas A, Degenhardt F, Farrokh A et al. Significant differentiation of focal breast lesions: calculation of strain ratio in breast sonoelastography. *Acad Radiol* 2010; 17 (5): 558–63.
- Molina FS, Gomez LF, Florido J et al. Quantification of cervical elastography: a reproducibility study. *Ultrasound Obstet Gynecol* 2012; 39 (6): 685–9.
- Fruscalzo A, Londero AP, Schmitz R. Quantitative cervical elastography during pregnancy: influence of setting features on strain calculation. *J Med Ultrason* 2015; 42 (3): 387–94.
- Conde-Agudelo A, Romero R, Nicolaidis K et al. Vaginal progesterone vs. cervical cerclage for the prevention of preterm birth in women with a sonographic short cervix, previous preterm birth, and singleton gestation: a systematic review and indirect comparison meta-analysis. *Am J Obstet Gynecol* 2013; 208: 42.e1.
- Ebsanipoor RM, Seligman NS, Saccone G et al. Physical Examination-Indicated Cerclage: A Systematic Review and Meta-analysis. *Obstet Gynecol* 2015; 126: 125.
- Alfirevic Z, Owen J, Carreras Moratona E et al. Vaginal progesterone, cerclage or cervical pessary for preventing preterm birth in asymptomatic singleton pregnant women with a history of preterm birth and a sonographic short cervix. *Ultrasound Obstet Gynecol* 2013; 41: 146.
- Gorski LA, Huang WH, Iriye BK, Hancock J. Clinical implication of intra-amniotic sludge on ultrasound in patients with cervical cerclage. *Ultrasound Obstet Gynecol* 2010; 36: 482.
- Vousden N, Hezelgrave N, Carter J et al. Prior ultrasound-indicated cerclage: how should we manage the next pregnancy? *Eur J Obstet Gynecol Reprod Biol* 2015; 188: 129.
- Goya M, Pratcorona L, Merced C et al. Cervical pessary in pregnant women with a short cervix (PECEP): an open-label randomised controlled trial. *Lancet* 2012; 379: 1800.
- Roberge S, Nicolaidis KH, Demers S et al. Prevention of perinatal death and adverse perinatal outcome using low-dose aspirin: a meta-analysis. *Ultrasound Obstet Gynecol* 2013; 41: 491–9.

## СВЕДЕНИЯ ОБ АВТОРАХ

**Доброхотова Юлия Эдуардовна** – д-р мед. наук, проф., зав. каф. акушерства и гинекологии лечебного фак-та ФГБОУ ВО «РНИМУ им. Н.И.Пирогова».

E-mail: pr.dobrohotova@mail.ru

**Боровкова Екатерина Игоревна** – д-р мед. наук, д-р мед. наук, проф. каф. акушерства и гинекологии лечебного фак-та ФГБОУ ВО «РНИМУ им. Н.И.Пирогова».

E-mail: Katyanikitina@mail.ru

**Залеская Софья Алексеевна** – ассистент каф. акушерства и гинекологии лечебного фак-та ФГБОУ ВО «РНИМУ им. Н.И.Пирогова». E-mail: sofa.zalenskaya@mail.ru

**Нагайцева Елена Анатольевна** – канд. мед. наук, зав. отд-нием функциональной диагностики родильного дома при ГБУЗ ГКБ №40

**Раба Дмитрий Павлович** – студент 7-го курса ФГБОУ ВО «МГМСУ им. А.И.Евдокимова». E-mail: dimaraba@mail.ru