

Роль хронического цервицита и нарушений местного иммунитета шейки матки в этиологии неразвивающейся беременности

А.И. Федорова^{✉1}, Е.И. Новиков^{2,3}, Е.А. Гринь², А.Е. Мягков³, А.И. Коптелова³

¹ФГБУ ВО «Северо-Западный государственный медицинский университет им. И.И. Мечникова» Минздрава России, Санкт-Петербург, Россия;

²ФГБВОУ ВО «Военно-медицинская академия им. С.М. Кирова» Минобороны России, Санкт-Петербург, Россия;

³ГБУ «Санкт-Петербургский научно-исследовательский институт скорой помощи им. И.И. Джанелидзе», Санкт-Петербург, Россия

Аннотация

Цель. Определить роль хронического цервицита и нарушений местного иммунитета шейки матки в этиологии неразвивающейся беременности I триместра, а также обосновать необходимый объем обследования для проведения своевременных лечебно-профилактических мероприятий.

Материалы и методы. Представлены результаты проспективного и ретроспективного исследования 225 женщин с неразвивающейся беременностью I триместра, поступивших в гинекологический стационар. Всем женщинам при поступлении проводились микроскопические, культуральные и молекулярно-генетические (полимеразная цепная реакция) исследования отделяемого из влагалища и цервикального канала, цитологические исследования соскобов из цервикального канала и шейки матки, исследования структуропостроения шеечной слизи и ее иммуноглобулина А, патоморфологическое исследование плодного яйца. По результатам патоморфологического исследования abortного материала в комплексе с клиническими данными обследуемые пациентки были разделены на 2 группы. В 1-ю группу вошли 95 женщин с бактериальным инфицированием плодного яйца, во 2-ю – 90 женщин с вирусным инфицированием плодного яйца. В качестве контрольной группы были взяты 40 женщин с нормально прогрессирующей беременностью, поступивших для ее искусственного прерывания.

Результаты. Воспалительные заболевания нижнего отдела половых органов в группе женщин с бактериальным инфицированием плодного яйца встречаются достоверно чаще, чем в группе с вирусным инфицированием плодного яйца и контрольной группе, а также коррелируют с результатами патоморфологического исследования более чем в 86,7% случаев. В группе женщин с бактериальным инфицированием по результатам исследования структуропостроения цервикальной слизи и уровня секреторного иммуноглобулина А выявлено снижение местного иммунитета шейки матки.

Заключение. Проведенный анализ результатов исследований позволяет подтвердить концепцию восходящего инфицирования плодного яйца в этиологии неразвивающейся беременности, что заслуживает практического внимания акушеров-гинекологов и дальнейшего изучения для своевременного лечения дисбиотических и воспалительных заболеваний нижних отделов женских половых органов во время прегравидарной подготовки.

Ключевые слова: хронический цервицит, неразвивающаяся беременность, кольпит, бактериальный вагиноз, цервикальная слизь, секреторный иммуноглобулин А

Для цитирования: Федорова А.И., Новиков Е.И., Гринь Е.А., Мягков А.Е., Коптелова А.И. Роль хронического цервицита и нарушений местного иммунитета шейки матки в этиологии неразвивающейся беременности. Гинекология. 2021;23(6):509–515. DOI: 10.26442/20795696.2021.6.201259

ORIGINAL ARTICLE

The role of chronic cervicitis and disorders of local immunity of the cervix in the etiology of undeveloped pregnancy

Anna I. Fedorova^{✉1}, Evgenii I. Novikov^{2,3}, Ekaterina A. Grin², Andrei E. Myagkov³, Anna I. Koptelova³

¹Mechnikov North-Western State Medical University, Saint Petersburg, Russia;

²Kirov Military Medical Academy, Saint Petersburg, Russia;

³Dzhanelidze Saint Petersburg Institute of Emergency Care, Saint Petersburg, Russia

Информация об авторах / Information about the authors

[✉]Федорова Анна Игоревна – д-р мед. наук, доц., проф. каф. психотерапии, медицинской психологии и сексологии ФГБОУ ВО «СЗГМУ им. И.И. Мечникова», врач акушер-гинеколог высшей категории, врач-сексолог высшей категории. E-mail: feanna@inbox.ru; ORCID: 0000-0002-8657-5002

Новиков Евгений Иванович – д-р мед. наук, доц., вед. науч. сотр. отд. гинекологии ГБУ «СПб НИИ СП им. И.И. Джанелидзе», проф. каф. акушерства и гинекологии ФГБВОУ ВО «ВМА им. С.М. Кирова», врач акушер-гинеколог высшей категории. ORCID: 0000-0002-5274-3936

Гринь Екатерина Андреевна – клин. ординатор каф. акушерства и гинекологии ФГБВОУ ВО «ВМА им. С.М. Кирова». ORCID: 0000-0003-4439-6791

Мягков Андрей Евгеньевич – врач акушер-гинеколог ГБУ «СПб НИИ СП им. И.И. Джанелидзе». ORCID: 0000-0002-0696-0788

Коптелова Анна Игоревна – клин. ординатор ГБУ «СПб НИИ СП им. И.И. Джанелидзе». ORCID: 0000-0002-7386-5422

[✉]Anna I. Fedorova – D. Sci. (Med.), Mechnikov North-Western State Medical University. E-mail: feanna@inbox.ru; ORCID: 0000-0002-8657-5002

Evgenii I. Novikov – D. Sci. (Med.), Kirov Military Medical Academy, Dzhanelidze Saint Petersburg Institute of Emergency Care. ORCID: 0000-0002-5274-3936

Ekaterina A. Grin – Clinical Resident, Kirov Military Medical Academy. ORCID: 0000-0003-4439-6791

Andrei E. Myagkov – gynecologist, Dzhanelidze Saint Petersburg Institute of Emergency Care. ORCID: 0000-0002-0696-0788

Anna I. Koptelova – Clinical Resident, Dzhanelidze Saint Petersburg Institute of Emergency Care. ORCID: 0000-0002-7386-5422

Abstract

Aim. To determine the role of chronic cervicitis and violations of local immunity of the cervix in the etiology of miscarriage of the first trimester, as well as to justify the necessary scope of examination for timely therapeutic and preventive measures.

Materials and methods. The results of a prospective and retrospective study of 225 women with undeveloped pregnancy who were admitted to a gynecological hospital are presented. All women received microscopic, cultural, and molecular genetic (PCR), studies of vaginal and cervical canal discharge, cytological studies of scrapings from the cervical canal and cervix, studies of the structure of cervical mucus and its immunoglobulin A, and pathomorphological studies of the fetal egg. According to the results of the pathomorphological examination of the abortion material in combination with the clinical data, the examined patients were divided into 2 groups. Group 1 included 95 women with bacterial infection of the fetal egg, group 2 – 90 women with viral infection of the fetal egg. As a control group, 40 women with normal progressive pregnancy were taken, who were admitted for its artificial termination.

Results. Inflammatory diseases of the lower genital organs in the group of women with bacterial infection of the fetal egg are significantly more common than in the group of viral infection of the fetal egg and the control group, and correlate with the results of pathomorphological studies in more than 86.7% of cases. In the group of women with bacterial infection, according to the results of the study of the structure of cervical mucus and the level of secretory IgA, a decrease in local immunity of the cervix was revealed.

Conclusion. The analysis of the research results allows us to confirm the concept of ascending infection of the fetal egg in the bacterial etiology of undeveloped pregnancy, which deserves the practical attention of obstetricians and gynecologists and further study for the timely treatment of at hospital phase dysbiotic and inflammatory diseases of the lower parts of the female genital organs during pregravidar preparation.

Keywords: chronic cervicitis, undeveloped pregnancy, colpitis, bacterial vaginosis, cervical mucus, secretory immunoglobulin A

For citation: Fedorova AI, Novikov EI, Grin EA, Myagkov AE, Koptelova AI. The role of chronic cervicitis and disorders of local immunity of the cervix in the etiology of undeveloped pregnancy. *Gynecology*. 2021;23(6):509–515. DOI: 10.26442/20795696.2021.6.201259

Введение

Улучшение качества репродуктивного здоровья женщин в нашей стране является важной социальной и экономической задачей. Однако уровень осложнений беременностей и родов в последнее десятилетие остается довольно высоким и тенденции к его снижению не наблюдается. Ежегодно до 20% всех беременностей завершается самопроизвольным выкидышем [1, 2]: среди них 80% потерь приходится на I триместр беременности. По данным В.Е. Радзинского (2019 г.), в последние годы отмечается ежегодный рост регистрации случаев неразвивающейся беременности (НБ) I триместра на 6–7%.

Среди множества причин НБ в настоящее время важную роль отводят инфекционно-воспалительным процессам и дисбиотическим состояниям нижнего отдела гениталий, а также хроническому эндометриу [2–6]. НБ может быть следствием гематогенного попадания инфекции, восходящего инфицирования при наличии инфекции нижнего отдела репродуктивного тракта, а также результатом персистенции микроорганизмов в эндометрии при хроническом эндометрите. Восходящий путь инфицирования плодного яйца реализуется путем «влагалище – шейка матки – плодное яйцо». По данным литературы, одним из маркеров инфицирования является цервицит. В качестве его частых причин рассматривают *Chlamydia trachomatis* и *Neisseria gonorrhoeae*, а также *Mycoplasma genitalium*, *Mycoplasma hominis* и *Ureaplasma* spp. [7–9]. Также цервицит часто ассоциирован с бактериальным вагинозом, кандидозным и неспецифическим аэробным вагинитом.

Развитие инфекционно-воспалительных процессов во многом зависит от многочисленных механизмов противомикробной защиты организма беременной: нормального микробиоценоза, наличия локальных иммунных механизмов на уровне влагалища и цервикального канала [10, 11]. К обострению этих процессов предрасполагает характерное для гестационного периода состояние относительной иммуносупрессии.

Сложившаяся ситуация требует поиска четких маркеров внутриматочной инфекции у беременных женщин для разработки и проведения программ целенаправленного предотвращения самопроизвольных выкидышей и преждевременных родов, внутриутробной гибели плодов, перинатальной заболеваемости и смертности [5, 6, 12, 13]. Существенную роль в этом играет достоверная информация о распространенности и патогенетических особенностях влагалищных и цервикальных инфекций среди беремен-

ных женщин и их связи с НБ. Она позволит разработать стандартные схемы обследования женщин во время беременности и, что особенно важно, в период прегравидарной подготовки для адекватного выбора профилактических и терапевтических мероприятий.

Цель исследования – определить роль хронического цервицита и нарушений местного иммунитета шейки матки в этиологии НБ I триместра, а также необходимый объем обследования для проведения своевременных лечебно-профилактических мероприятий.

Материалы и методы

В настоящее исследование были включены 225 женщин с НБ, поступивших в гинекологический стационар ГБУ «СПб НИИ СП им. И.И. Джанелидзе». Пациентки были обследованы проспективно и ретроспективно.

Клиническое обследование женщин при поступлении включало сбор и анализ жалоб, акушерско-гинекологического и соматического анамнеза, стандартное гинекологическое исследование. Всем пациенткам проводились клинические и лабораторные исследования для выявления инфекционно-воспалительных процессов влагалища и цервикального канала:

1. Микроскопическое исследование отделяемого из влагалища и цервикального канала; отсутствие или наличие воспалительного процесса в вагинальных выделениях оценивали по классификации Е.Ф. Кира:
 - 1) нормоценоз;
 - 2) промежуточный тип биоценоза влагалища;
 - 3) дисбиоз влагалища;
 - 4) вагинит.
 2. Культуральный посев на условно-патогенную микрофлору с определением количественной обсемененности микрофлорой влагалища и цервикального канала.
 3. Исследование методом полимеразной цепной реакции (ПЦР) материала из цервикального канала с целью выделения *C. trachomatis*, *M. hominis*, *M. genitalium*, *Ureaplasma* spp., *Herpes Simplex* 1 и 2-го типов, *Cytomegalovirus*.
 4. Цитологическое исследование материала с экзо- и эндоцервикса (по системе Бетесда) для установления цитологических признаков воспалительных изменений цервикального канала.
 5. Аминотест и определение pH влагалищных выделений.
- Важной частью работы были патоморфологический и микробиологический методы исследования замершего плодного яйца (абортного материала), проводимые в Ленинградском

Таблица 1. Воспалительные заболевания нижнего отдела половых органов на стационарном этапе**Table 1. Inflammatory diseases of the lower genital organs at hospital phase**

	1-я группа – БИ (n=95)	2-я группа – ВИ (n=90)	3-я группа – контрольная (n=40)
Неспецифический вагинит, абс. (%)	38 (40,0±5,0)*	8 (8,9±3,0)	4 (10,0±4,8)
Кандидозный вагинит, абс. (%)	24 (25,3±4,5)*	12 (13,3±3,6)	7 (17,5±6,01)
Бактериальный вагиноз, абс. (%)	36 (37,9±5,0)*	12 (13,3±3,6)	4 (10,0±4,8)
Цервицит, абс. (%)	71 (74,7±4,5)*	8 (8,9±3,0)	5 (12,5±5,2)

Примечание. Здесь и далее в табл. 2–8: * $p < 0,05$.

областном детском патологоанатомическом бюро и патологоанатомическом отделении ГБУ «СПб НИИ СП им. И.И. Джанелидзе». Полученный после кюретажа полости матки материал помещался в пробирку для ПЦР-исследования, в пробирку для культурального посева и в контейнер для гистологического и генетического исследования. При патоморфологическом исследовании абортного материала определялись морфологические эквиваленты бактериального (БИ) и вирусного (ВИ) инфицирования плодного яйца и плацентарного ложа.

По результатам патоморфологического исследования абортного материала в комплексе с клиническими данными обследуемые пациентки были разделены на 2 группы. В 1-ю группу вошли 95 женщин с БИ плодного яйца, во 2-ю – 90 женщин с ВИ плодного яйца. У 10 пациенток по данным патоморфологического исследования было выявлено сочетание БИ и ВИ. Ввиду немногочисленности эти пациентки были выведены из статистического анализа.

В качестве контрольной группы были взяты 40 женщин с нормальной прогрессирующей беременностью, поступивших для ее искусственного прерывания. Они были обследованы по тем же принципам для выявления инфекционно-воспалительных процессов нижнего отдела половых путей.

Немаловажной частью работы было проведение оценки местного иммунитета шейки матки по результатам изучения структурного строения цервикальной слизи и уровня секреторного иммуноглобулина (Ig) А у женщин 1-й группы (БИ) и контрольной группы. Установлено, что при вагинитах и цервицитах циклические закономерности структурного строения цервикальной слизи нарушаются, и этот показатель рекомендуют использовать для оценки выраженности воспалительного процесса, прогноза течения заболевания и эффективности лечения цервицитов и вагинитов [14]. Забор материала осуществлялся микропипеткой при гинекологическом осмотре больной в зеркалах. Содержание секреторного IgA (sIgA) определялось по стандартной методике для глобулинов.

Таким образом, изучение роли восходящего инфицирования плодного яйца проводилось с использованием клинических, микробиологических, молекулярно-генетических методов, гистологического исследования абортного материала, а также исследования местного иммунитета шейки матки.

Статистическая обработка полученных результатов исследования осуществлялась с использованием программного статистического пакета Statistica 8.0 (StatSoft, США).

Результаты и обсуждение

В табл. 1 и 2 приведены данные о воспалительных и дисбиотических заболеваниях нижнего отдела женских половых органов у больных исследуемых и контрольной групп (см. табл. 1, 2).

Таблица 2. Результаты экспресс-методов выявления бактериального вагиноза у женщин в исследуемых и контрольной группах**Table 2. Results of rapid methods for detecting bacterial vaginosis in women of study and control groups**

	1-я группа – БИ (n=95)	2-я группа – ВИ (n=90)	3-я группа – контрольная (n=40)
pH влагалищного отделяемого	5,62±0,43	4,6±0,34	4,1±0,23
Положительный аминотест, абс. (%)	36 (37,9±5,0)*	12 (13,3±3,6)	4 (10,0±4,7)

Таблица 3. Сравнительный анализ результатов цитологического исследования материала из цервикального канала пациенток исследуемых групп**Table 3. Comparative analysis of results of cytological examination of scrapings from the cervical canal in women of study groups**

	1-я группа – БИ (n=95)	2-я группа – ВИ (n=90)	3-я группа – контрольная (n=40)
Плоский и цилиндрический эпителий без атипии, абс. (%)	24 (25,3±4,5)	84* (93,3±2,6)	35 (87,5±5,2)
Воспалительный тип мазка, абс. (%)	71* (74,7±4,5)	6 (6,7±2,6)	5 (12,5±5,2)

Диагноз неспецифического вагинита ставился на основании результатов клинического, микроскопического и культурального исследования. Диагноз цервицита ставился на основании клинической картины и результатов цитологического и микробиологического исследования материала из цервикального канала и шейки матки. Диагноз бактериального вагиноза ставился на основании модифицированных критериев Amsel (2 критерия – повышение pH больше 4,5 и положительный аминный тест), показавших свою высокую чувствительность и специфичность.

Из табл. 1 видно, что в 1-й группе неспецифический вагинит, бактериальный вагиноз и кандидозный вагинит выявлялись достоверно чаще, чем во 2-й (в 40, 25,3 и 37,9% случаев в сравнении с 8,9, 13,3 и 13,3%) и контрольной группе (10, 17,5 и 10%). Также хронический цервицит в группе БИ выявлялся достоверно чаще (74,7%), чем в группе ВИ и контрольной группе (8,9 и 12,5% соответственно). Представленные цифры демонстрируют частое сочетание хронического цервицита с кольпитом различной этиологии и дисбиотическими состояниями.

У всех пациенток, поступивших в стационар, проводились экспресс-определение pH и аминотест (см. табл. 2).

Из табл. 2 видно, что у женщин в 1-й группе уровень pH влагалищного отделяемого был повышен и в среднем составлял 5,62±0,43, во 2-й группе – 4,6±0,34 и в контрольной группе – 4,1±0,23 соответственно ($p < 0,05$). Положительный аминотест встречался в 37,9% случаев в 1-й группе и в 13,3% – во 2-й, а в контрольной – в 10,0%, что имеет достоверно значимую разницу ($p < 0,05$).

В табл. 3 представлены полученные результаты цитологического исследования с экзо- и эндоцервикса.

Из табл. 3 видно, что цитологическая картина цервицита встречается в группе с БИ плодного яйца в 74,7% случаев, а в группе с ВИ и в контрольной группе достоверно реже – в 6,7 и 12,5% соответственно ($p < 0,05$).

Количественная обсемененность микрофлорой цервикального канала 10^5 – 10^6 КОЕ/мл и выше, где $n > 5$, составила: в группе БИ – 78 (82,1%), в группе ВИ – 8 (8,9%), в контрольной

Таблица 4. Сравнительный анализ результатов культурального исследования отделяемого из цервикального канала пациенток трех групп

Table 4. Comparative analysis of results of cultural smear examination from the cervical canal in women of study groups

Возбудители, абс. (%)	1-я группа – БИ (n=95)	2-я группа – ВИ (n=90)	3-я группа – контрольная (n=40)
Всего	78* (82,1±3,9)	8 (8,9±3,0)	4 (10,0±4,7)
<i>E. coli</i>	41 (52,6±5,7)	3 (37,5±17,1)	1 (25,0±21,7)
<i>S. epidermidis</i>	13 (16,7±4,2)	2 (25,0±15,3)	2 (50,0±25,0)
<i>Enterobacterium spp.</i>	8 (10,3±3,4)	2 (25,0±15,3)	–
<i>Klebsiella spp.</i>	6 (7,7±3,0)	–	1 (25,0±21,7)
<i>Candida spp.</i>	5 (6,4±2,8)	–	–
<i>Streptococcus spp.</i>	2 (2,6±1,8)	1 (12,5±11,7)	–
<i>Proteus spp.</i>	2 (2,6±1,8)	1 (12,5±11,7)	–
<i>Fusobacterium spp.</i>	1 (1,3±1,2)	–	–

Таблица 5. Сравнительный анализ результатов культурального исследования abortного материала у пациенток трех групп

Table 5. Comparative analysis of results of cultural examination of abortion material in women of study and control groups

Возбудители, абс. (%)	I группа – БИ (n=95)	II группа – ВИ (n=90)	III группа – контрольная (n=40)
Всего	86* (90,5±3,0)	4 (4,4±2,2)	2 (5,0±3,4)
<i>E. coli</i>	39 (45,3±5,4)	2 (50,0±25,0)	1 (50,0±35,4)
<i>S. epidermidis</i>	16 (18,6±4,1)	1 (25,0±21,7)	1 (50,0±35,4)
<i>Enterobacterium spp.</i>	8 (9,3±3,1)	–	–
<i>Klebsiella spp.</i>	6 (7,0±2,7)	1 (25,0±21,7)	–
<i>Candida spp.</i>	5 (5,8±5,5)	–	–
<i>Streptococcus spp.</i>	5 (5,8±5,8)	–	–
<i>Proteus spp.</i>	4 (4,7±2,3)	–	–
<i>Fusobacterium spp.</i>	3 (3,5±2,0)	–	–

группе – 4 (10,0%). При этом высевались следующие микроорганизмы: *Escherichia coli* – 52,6%, *Staphylococcus epidermidis* – 16,7%, *Enterobacterium spp.* – 10,3%, *Klebsiella spp.* – 7,7%, *Candida spp.* – 6,4%, *Streptococcus spp.* – 2,6%, *Proteus spp.* – 2,6%, *Fusobacterium spp.* – 1,3%. В табл. 4 представлены результаты культурального исследования отделяемого из цервикального канала.

Обсемененность микрофлорой abortного материала 10⁴–10⁵ КОЕ/мл и выше в группе БИ плодного яйца составила 90,5%; при этом высевались следующие микроорганизмы: *E. coli* – 45,3%, *S. epidermidis* – 18,6%, *Enterobacterium spp.* – 9,3%, *Klebsiella spp.* – 7,0%, *Candida spp.* – 5,8%, *Streptococcus spp.* – 5,8%, *Proteus spp.* – 4,7%, *Fusobacterium spp.* – 3,5% (табл. 5). В большинстве случаев данные культуральных исследований отделяемого из влагалища, цервикального канала и замершего плодного яйца в полости матки были идентичны, что позволяет предположить восходящий путь инфицирования при НБ I триместра. Достоверность такого сопоставления, к сожалению, недостаточно высока в связи с возможностью обсеменения материала плодного яйца, полученного при кюретаже, микрофлорой нижних отделов половой тракта.

В группе ВИ плодного яйца и в контрольной группе условно-патогенная и патогенная флора в достоверно значимой концентрации выявлялась достоверно реже – в 4,4 и 5,0% случаев соответственно.

Таблица 6. Сравнительный анализ результатов исследования на наличие патогенных и условно-патогенных возбудителей методом ПЦР у пациенток исследуемых групп

Table 6. Comparative analysis of results of PCR smear examination on pathogenic and conditionally pathogenic flora in women of study groups

Возбудители, абс. (%)	1-я группа – БИ (n=95)	2-я группа – ВИ (n=90)	3-я группа – контрольная (n=40)
<i>C. trachomatis</i>	2 (2,1±1,5)	–	–
<i>N. gonorrhoeae</i>	–	–	–
<i>M. hominis</i>	7 (7,4±2,7)	2 (2,2±1,6)	1 (2,5±2,5)
<i>M. genitalium</i>	4 (4,2±2,1)	2 (2,2±1,6)	–
<i>Ureaplasma spp.</i>	11 (11,6±3,3)	4 (4,4±2,2)	3 (7,5±4,2)

Таблица 7. Сравнительный анализ результатов исследования на наличие вирусов методом ПЦР у пациенток исследуемых групп

Table 7. Comparative analysis of results of PCR smear examination on viruses in women of study groups

Вирусы, абс. (%)	1-я группа – БИ (n=95)	2-я группа – ВИ (n=90)	3-я группа – контрольная (n=40)
ВПГ I типа	1 (1,1±1,0)	20* (22,2±4,4)	1 (2,5±2,5)
ВПГ II типа	2 (2,1±1,5)	12* (13,3±3,6)	1 (2,5±2,5)
Цитомегаловирус	2 (2,1±1,5)	23* (25,6±4,6)	–
РНК-вирусы	1 (1,1±1,0)	18* (20,0±4,2)	1 (2,5±2,5)

Все женщины при поступлении были обследованы на наличие патогенных и условно-патогенных возбудителей методом ПЦР (табл. 6, 7). Патогенные возбудители определялись в единичных случаях только в 1-й группе (БИ): *C. trachomatis* в 2 случаях (2,1%), а *N. gonorrhoeae* не выявлена ни в одном случае. Полученные результаты не коррелируют с литературными данными о преобладающей роли данных инфекций в патогенезе НБ [7–9]. Возможно, это обусловлено недостаточной чувствительностью использованных методов определения данных возбудителей. Важность их выявления для адекватной терапии цервикальных и внутриматочных инфекций, видимо, требует использования более современных методов исследования (газовая хроматография/масс-спектрометрия).

Значительно чаще выявлялись такие возбудители, как *M. hominis* – 7 случаев, *M. genitalium* – 4 случая, *Ureaplasma spp.* – 11 случаев. В 1-й группе они встречались достоверно чаще, чем в остальных. Несмотря на то, что микоплазменная и уреоплазменная инфекции рассматриваются как условно-патогенные, имеются данные, что эти типы инфекции чаще диагностируются при более тяжелых воспалительных поражениях плаценты [15].

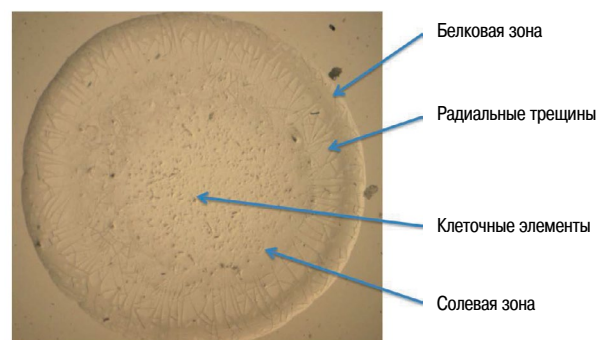
При проведении данных методов у женщин с НБ I триместра бактериальной этиологии (95 случаев abortного материала) вирусы (вирус простого герпеса – ВПГ I и 2-го типа, цитомегаловирус, РНК-вирусы) были обнаружены в значительно меньшем числе случаев.

Таким образом, результаты микробиологических и цитологических исследований показали, что воспалительные заболевания влагалища и шейки матки встречаются достоверно чаще у женщин с НБ I триместра бактериальной этиологии, чем в группе пациенток с НБ I триместра вирусной этиологии и в контрольной группе.

Наиболее объективным морфологическим маркером БИ полости матки при беременности является экссудативная

Рис. 1. Структуропостроение цервикальной слизи в I триместре при нормальной беременности.

Fig. 1. Structure of cervical mucus in I trimester of normal pregnancy.



воспалительная реакция пораженных тканей плодного яйца и эндометрия с формированием поверхностного экссудативного децидуита вплоть до гнойно-некротического, который по мере прогрессирования патологического процесса дополняется деструктивными изменениями эндометрия, тромбозом сосудов и распространенным апоптозом децидуальной ткани. Также может иметь место фибринозно-лейкоцитарный интервиллузит [16]. Степень выраженности воспалительного процесса не зависит от вида инфекционного агента, но достоверно коррелирует с массивностью и продолжительностью бактериального обсеменения.

При патоморфологическом исследовании образцов abortного материала в группе женщин с БИ поверхностный экссудативный децидуит, характерный для этого вида инфекции, выявлен у 92 (96,8%) больных, что коррелирует с результатами культурального микробиологического исследования плодного яйца более чем в 86,7% случаев.

Среди женщин с ВИ базальный продуктивный децидуит выявлен у 59 (65,5%), десквамативно-некротический виллузит – у 29 (32,2%). По данным литературы, такое гистологическое заключение соответствует вирусному поражению плодного яйца [9, 16]. В нашем исследовании вирусная этиология заболевания подтверждена ПЦР и иммунофлюоресцентным методом в 81,1% случаев. ПЦР-методом исследован abortный материал 90 женщин с НБ I триместра вирусной этиологии, из них у 22,2% обнаружен ВПГ 1-го типа, у 13,3% – ВПГ 2-го типа, у 25,6% – цитомегаловирус, у 20,0% – РНК-вирусы.

Исходя из вышеприведенных данных, можно сделать вывод о том, что результаты ПЦР-исследования abortного материала коррелируют с данными гистологического исследования более чем в 83,0% случаев.

Для изучения показателей местного иммунитета цервикальной слизи нами были обследованы женщины из 1-й (БИ) и контрольной группы.

Местная иммунная система шейки матки представлена лимфоидными структурами, макрофагами стромальных тканей шейки матки, а также гуморальными факторами, проникающими через сосудистую стенку из крови, IgA, IgM, IgG и секретируемым местно IgA. Взаимодействие нормальной микрофлоры влагалища и эпителия экзо- и эндоцервикса, вырабатывающего цервикальную слизь, является местной антимикробной защитой шейки матки. Цервикальная слизь богата молекулами, которые связывают лиганды бактерий и препятствуют тем самым их адгезии к клеткам эпителия. sIgA – Ig слизистых оболочек, синтезируемый плазмочитами цервикальных крипт и являющийся одним из главных гуморальных антимикробных барьеров шееч-

Рис. 2. Цервикальная слизь у пациенток группы БИ.

Fig. 2. Cervical mucus in women with bacterial infection.


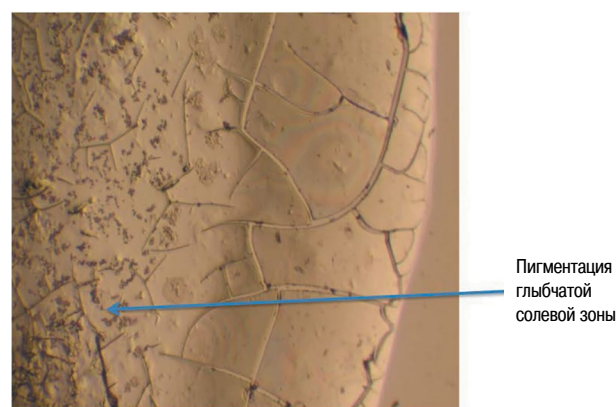


Рис. 3. Цервикальная слизь у пациенток группы БИ.

Fig. 3. Cervical mucus in women with bacterial infection.



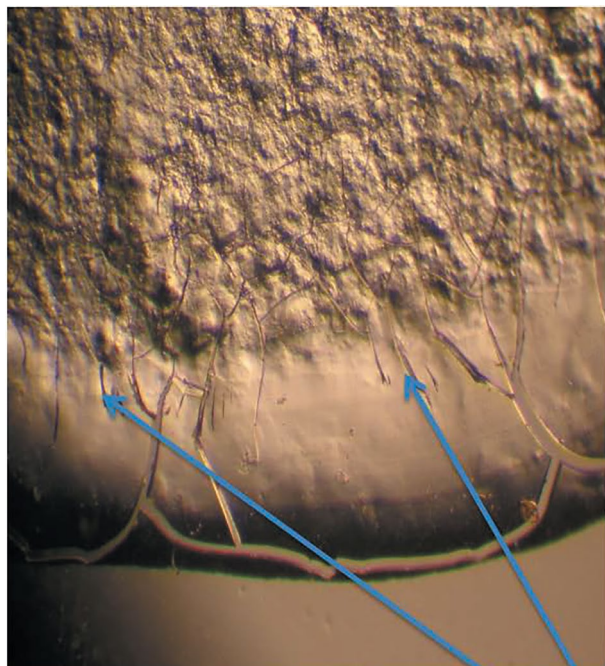
ной слизи и, соответственно, одним из маркеров местного иммунитета. Титр sIgA коррелирует со степенью защищенности слизистых оболочек, и его оценка позволяет изучить состояние местного иммунитета шейки матки [11, 13, 14].

Отражением состояния местного иммунитета шейки матки также является структуропостроение цервикальной слизи [14]. При высушивании капли цервикальной слизи можно выделить зоны – белковую краевую и центральную солевую. В норме у беременных женщин без признаков инфекции фации цервикальной слизи содержат специфические структуры: валикообразное утолщение белковой зоны; редкие, симметричные П-образные трещины; мелкие, тонкие трехлучевые трещины, не выходящие за пределы промежуточной зоны. Солевая зона широкая, с большим количеством клеточных элементов, соотношение зон – 1:2. При наличии воспаления в шейке матки отмечены множественные трехлучевые трещины, указывающие на нарушение микроциркуляции; они проникают в солевую зону, которая, в свою очередь, является глыбчатой, структурной.

Структура цервикальной слизи изучена во всех случаях, а уровень sIgA оценен выборочно в 56 случаях. Было установлено, что структуропостроение цервикальной слизи у женщин контрольной группы соответствовало таковому у здоровых беременных женщин (рис. 1).

У 84 женщин группы БИ (более чем в 88% случаев) отмечены множественные трехлучевые и штриховые трещины, указывающие на нарушение микроциркуляции. Эти трещины проникают в солевую зону, имеющую, в отличие от нормального, глыбчатое строение (рис. 2–4).

С научной целью у группы больных с НБ бактериальной этиологии и больных контрольной группы (56 случая)

Рис. 4. Цервикальная слизь у пациенток с БИ.**Fig. 4. Cervical mucus in women with bacterial infection.**

У пациенток с нарушением биоценоза выявлялись «штриховые» трещины

для оценки местного иммунитета шейки матки изучали не только структуру цервикальной слизи, но и уровень sIgA в ней. Результаты исследования представлены в табл. 8: они демонстрируют, что в основной группе женщин уровень IgA достоверно ниже, чем в контрольной группе.

Заключение

Проведенный анализ результатов микробиологических, культуральных и молекулярно-генетических исследований вагинального биоценоза, соскобов из цервикального канала, структуропостроения шеечной слизи и ее IgA, патоморфологических исследований плодного яйца позволяет подтвердить концепцию восходящего инфицирования плодного яйца в этиологии НБ.

Сниженная местная иммунологическая защита шейки матки, маркерами которой в нашем исследовании служили наличие хронического цервицита, достоверное снижение показателей IgA цервикальной слизи, характерные изменения структуропостроения слизи, является дополнительным фактором, способствующим восходящему инфицированию с поражением плодного яйца.

Профилактика НБ I триместра требует своевременной диагностики инфекционных и дисбиотических процессов во влагалище и цервикальном канале с использованием микробиологического, культурального, молекулярно-генетического и цитологического методов исследования, а также изучения структуропостроения цервикальной слизи.

Концепция восходящего инфицирования заслуживает практического внимания акушеров-гинекологов и дальнейшего изучения, так как дает возможность использовать профилактические меры во время прегравидарной подготовки, провести квалифицированное лечение хронического цервицита, своевременное лечение дисбиотических и воспалительных заболеваний нижних отделов женских поло-

Таблица 8. Содержание sIgA в цервикальной слизи у беременных с НБ бактериальной этиологии и беременных контрольной группы

Table 8. Immunoglobulin A in cervical mucus in pregnant women with undeveloped pregnancy and bacterial infection and in pregnant women from control group

	Группа женщин с БИ (n=34)	Контрольная группа (n=20)
Уровень sIgA, mg/l	23,6±7,1	50,7±5,4*

вых органов и предотвратить последующие нарушения репродуктивной функции у данной категории женщин.

Раскрытие информации. Авторы декларируют отсутствие явных и потенциальных конфликтов интересов, связанных с публикацией настоящей статьи.

Disclosure. The authors declare that they have no competing interests.

Вклад авторов. Авторы декларируют соответствие своего авторства международным критериям ICMJE. Все авторы в равной степени участвовали в подготовке публикации: разработка концепции статьи, получение и анализ фактических данных, написание и редактирование текста статьи, проверка и утверждение текста статьи.

Authors' contribution. The authors declare the compliance of their authorship according to the international ICMJE criteria. All authors made a substantial contribution to the conception of the work, acquisition, analysis, interpretation of data for the work, drafting and revising the work, final approval of the version to be published and agree to be accountable for all aspects of the work.

Источник финансирования. Авторы декларируют отсутствие внешнего финансирования для проведения исследования и публикации статьи.

Funding source. The authors declare that there is no external funding for the exploration and analysis


Литература/References

1. Зароченцева Н.В., Аршакян А.К., Меньшикова Н.С. Воспалительные заболевания органов малого таза у женщин (обзор литературы). *Гинекология*. 2013;15(4):65-9 [Zarotchentseva NV, Arshakyan AK, Menshikova NS. Pelvic inflammatory diseases in women (review). *Gynecology*. 2013;15(4):65-9 (in Russian)].
2. Неразвивающаяся беременность. Под ред. В.Е. Радзинского. 3-е изд., перераб. и доп. М.: ГЭОТАР-Медиа, 2019 [Nerazvivayushchayasya beremennost'. Ed. VE Radzinskii. 3-e izd., pererab. i dop. Moscow: GEOTAR-Media, 2019 (in Russian)].
3. Коноплева Т.Н., Лозовская Л.С., Сидельникова В.М. Персистентные вирусные инфекции и факторы, способствующие их активации, у женщин с привычным невынашиванием беременности. *Акушерство и гинекология*. 2009;5:17-20 [Konopleva TN, Lozovskaya LS, Sidel'nikova VM. Persistentnye virusnye infektsii i faktory, sposobstvuyushchie ikh aktivatsii, u zhenshchin s privychny nevyvashivaniem beremennosti. *Akusherstvo i ginekologiya*. 2009;5:17-20 (in Russian)].
4. Акушерство: национальное руководство. Под ред. Г.М. Савельева, Г.Т. Сухих, В.Н. Серова, В.Е. Радзинского. 2-е изд., перераб. и доп. М.: ГЭОТАР-Медиа, 2018 [Akusherstvo: natsional'noe rukovodstvo. Ed. GM Savel'eva, GT Sukhikh, VN Serov, VE Radzinskii. 2-e izd., pererab. i dop. Moscow: GEOTAR-Media, 2018 (in Russian)].
5. Курносенко И.В., Долгушина В.Ф., Сандакова Е.А. Инфекционная патология репродуктивного тракта у беременных женщин. *Человек. Спорт. Медицина*. 2017;17(1):46-56 [Kurnosenko IV, Dolgushina VF, Sandakova EA. Infectious pathology of the reproductive tract in pregnant

- women. *Human. Sport. Medicine*. 2017;17(1):46-56 (in Russian). DOI:10.14529/hsm170105
6. Сухих Г.Т., Шуршалова А.В. Хронический эндометрит. М.: ГЭОТАР-Медиа, 2013 [Sukhikh GT, Shurshalina AV. Khronicheskii ehndometrit. Moscow: GEOTAR-Media, 2013 (in Russian)].
 7. Доброхотова Ю.Э., Боровкова Е.И., Залеская С.А. Цервицит у беременных: комплексный подход к диагностике и терапии. *Consilium Medicum*. 2018;20(6):31-6 [Dobrokhotova YuE, Borovkova EI, Zalesskaya SA. Cervicitis in pregnancy: a complex approach to diagnosis and treatment. *Consilium Medicum*. 2018;20(6):31-6. (in Russian)]. DOI:10.26442/2075-1753_2018.6.31-36
 8. Rukhliada NN, Vinnikova SV, Tsechoyeva LS. Vaginal microbiota composition and infection-related miscarriage. *Global Reproduction*. 2020;3:5-8.
 9. Rodrigues MM, Fernandes PA, Haddad JP, et al. Frequency of Chlamydia trachomatis, Neisseria gonorrhoeae, Mycoplasma genitalium, Mycoplasma hominis and Ureaplasma species in cervical samples. *J Obstet Gynaecol*. 2011;31(3):237-41. DOI:10.3109/01443615.2010.548880
 10. Тютюнник В.Л., Карапетян Т.Э., Донников А.Е., и др. Изменения локального и системного иммунитета при оппортунистических инфекциях влагалища у беременных. *Акушерство и гинекология*. 2013;8:25-9 [Tyutyunnik VL, Karapetyan TE, Donnikov AE, et al. Izmeneniya lokal'nogo i sistemnogo immuniteta pri opportunisticheskikh infektsiyakh vlagalishcha u beremennykh. *Akusherstvo i ginekologiya*. 2013;8:25-9 (in Russian)].
 11. Трубникова Л.И., Вознесенская Н.В., Кожемятова И.В., и др. Морфологические маркеры цервикальной слизи у женщин с патологией шейки матки. *Вестник РУДН*. 2009;5:135-45 [Trubnikova LI, Voznesenskaya NV, Kozhemyatova IV, et al. Morfologicheskie markery tservikal'noi slizi u zhenshchin s patologiei sheiki matki. *Vestnik RUDN*. 2009;5:135-45 (in Russian)].
 12. Al-Memar M, Bobdiwala S, Fourie H, et al. The association between vaginal bacterial composition and miscarriage: a nested case-control study. *BJOG*. 2020;127(2):264-74. DOI:10.1111/1471-0528.15972
 13. Карапетян Т.Э., Ломова Н.А., Кесова М.И. Диагностическая значимость маркеров воспаления в отделяемом цервикального канала у беременных с бактериальным вагинозом. *Гинекология*. 2018;20(1):71-4 [Karapetyan TE, Lomova NA, Kesova MI. Diagnostic significance of markers of inflammation in the cervical canal in pregnant women with bacterial vaginosis. *Gynecology*. 2018;20(1):71-4 (in Russian)]. DOI:10.26442/2079-5696_20.1.71-74
 14. Кожемятова И.В. Диагностическая значимость маркеров строения цервикальной слизи и показателей местного иммунитета при заболеваниях шейки матки. Автореф. дис. ... канд. мед. наук, 2010 [Kozhemyatova IV. Diagnosticheskaya znachimost' markerov strukturnopostroyeniya tservikal'noi slizi i pokazatelei mestnogo immuniteta pri zabolevaniyakh sheiki matki. Avtoref. diss. ... kand. med. nauk, 2010 (in Russian)].
 15. Синюкова Т.А., Коваленко Л.В., Каспарова А.Э., Мордовина И.И. Микробиологические и морфологические параллели при восходящем инфицировании последа. *Вестник Смоленской государственной медицинской академии*. 2020;19(2):97-105 [Sinjukova TA, Kovalenko LV, Kasparova AJe, Mordovina II. Microbiological and morphological parallels in ascending infection of the afterbirth. *Vestnik of the Smolensk State Medical Academy*. 2020;19(2):97-105 (in Russian)]. DOI:10.37903/vsgma.2020:2.13
 16. Глуховец Б.И., Новиков Е.И., Глуховец Н.В. Неразвивающаяся беременность I триместра: пособие для врачей. СПб.: Н-Л, 2014 [Glukhovets BI, Novikov EI, Glukhovets NV. Nerazvivayushchayasya beremennost' I trimestra: posobie dlya vrachei. Saint Petersburg: N-L, 2014 (in Russian)].

Статья поступила в редакцию / The article received: 07.06.2021

Статья принята к печати / The article approved for publication: 24.12.2021



OMNIDOCTOR.RU